Aus der Pathologisch-anatomischen Abteilung des Auguste-Viktoria-Krankenhauses in Berlin-Schöneberg
(Direktor: Priv.-Doz. Dr. med. habil. Georg Schaetz)

Ueber Pleuraschwielen fraglich luischen Ursprungs.

Inaugural-Dissertation

zur

Erlangung des

Medizinischen Doktorgrades

an der

Friedrich-Wilhelms-Universität

zu Berlin

vorgelegt von

Ernst Erich Kohlschütter

appr. Arzt aus Berlin

Tag der Promotion: 18. 12. 1939

Druck: Karl u. Richard Hoffmann, Charlottenburg, Schillerstraße 44

M 420

Gedruckt mit Genehmigung
der
Medizinischen Fakultät der Universität Berlin

Dekan: Prof. Dr. Kreuz
Referent: Prof. Dr. Rössle.

R. UNIV.
BIBLIOTHEEK
LEIDEN

Meinen Eltern

Digitized by the Internet Archive
in 2026

https://archive.org/details/IA41550812_0061

Den Anstoß zur vorliegenden Arbeit gab folgender bei einer im Pathologischen Institut Berlin-Schöneberg ausgeführten Sektion zur Beobachtung gelangter Befund:

An der Pleura pulmonalis fanden sich einige deutlich gegen die Umgebung abgegrenzte derbe, weißliche, narbigstrahlige Pleuraverdickungen, die glatt und nicht mit der Pleura costalis verwachsen waren. Daneben fand sich an beiden Lungen starke Schwartenbildung mit unlösbarer Synechie beider Pleurablätter. Das Nebeneinander dieser beiden Erscheinungen lenkte die Aufmerksamkeit auf erstere, da das Nichtbeteiligtsein der Pleura costalis an diesen Stellen sehr auffällig war. Die Frage wurde aufgeworfen, ob es sich um eine Pleuraveränderung besonderer Genese und nicht um eine Folge einer früher durchgemachten Pleuritis handeln könnte. Da der Patient klinisch und auch die Leiche pathologisch-anatomisch stärkste Zeichen einer tertiären Lues aufwiesen[1]), wurde die Vermutungsdiagnose gestellt, daß es sich um Erscheinungen luischen Ursprungs handele. Auf Anregung von Herrn Dr. Schaetz bin ich dieser Frage nachgegangen, und sie ist zum Thema vorliegender Arbeit gemacht worden.

In der Zeit seit Beachtung dieses ersten Falles bis zu dem Zeitpunkte, an dem diese Arbeit abgeschlossen

---

[1]) Anamnese: Mit 4 Jahren Gaumen und Zäpfchen weggefault und dann die Nase eingefallen. Angeblich scrophulös. Lues congenita negiert, ebenso Lues acquisita.

Klinisch: Keratitis parenchymatosa. Nasenrücken eingefallen. Weicher Gaumen und Uvula fehlen. Pupillen beiderseits stark verzogen, keine Licht- und Konvergenzreaktion. Wassermann-R.: +; Kahn- und Meinicke-R.: ++..

Patholog.-anatomisch: Aortitis luica? Luische Narbenbildung an der Trachea. Luische Narbenleber. Narbige Atrophie des rechten Leberlappens. Chronisch entzündlicher Milztumor. Luische Hodennarben, Orchitis fibrosa luica rechts. Luische Sattelnase mit vollkommenem Fehlen des knorpeligen und knöchernen Septums. Ocaena luica. Luische Narbe im harten Gaumen. Fehlen der Uvula, narbige Verziehung und Verwachsung des weichen Gaumens.

wurde, sind noch weitere 39 beobachtet worden, sodaß also im ganzen ein Material von 40 Fällen bearbeitet werden konnte.

Es handelt sich dabei um folgende Bilder:

Am visceralen Pleurablatt finden sich markstück- bis handtellergroße, vereinzelt auch größere oder kleinere, mehr oder weniger strahlige oder auch nur schleierartige Verdickungen von im Grundton weißlicher Färbung, vermehrter Konsistenz und glatter Oberfläche; (s. Lichtbild). Die Farbe schwankt zwischen nur milchigen Trübungen der Pleura und wie Perlmutter glänzenden Verschwielungen. Diese Veränderungen imponieren entweder als Narben, dann, wenn sie strahlig ausgebreitet und ziemlich dick sind, oder nur als einfache Schwielen mit einer mehr minder scharfen Grenze gegen die Umgebung. Sie sind nie mit dem parietalen Blattt der Pleura verwachsen oder auch nur lose adhärent. Ihr Aussehen erinnert gelegentlich an das Aussehen flacher Carcinommetastasen.

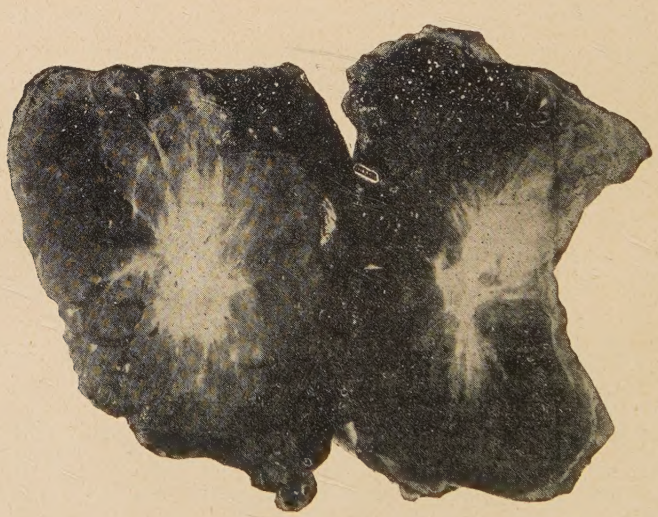

Abbildung 1.

Wie bereits dargetan, lenkte gerade ihre Nichtadhärenz die Aufmerksamkeit auf die beschriebenen Pleuraveränderungen und ließ den Gedanken aufkommen, daß es sich dabei um eine Erscheinung anderer Art als um eine einfache Organisation fibrinöser Beläge, die zu schwieliger Verdickung der Pleura ohne Adhäsion führt, handele. Denn eine Pleuritis fibrinosa führt entweder zur Verwachsung oder in noch frischeren Stadien der Organisation zumindest zur Verklebung der Pleurablätter. Liegt das nicht vor, so darf man annehmen, daß sich der Prozeß, der zu der Pleuraverschwielung geführt hat, unter dem intakten Endothel der Pleura abgespielt hat, ein Vorgang, der nicht zum Bilde der Pleuritis fibrinosa gehört, aber sehr wohl zu syphilitischen Infiltraten passen würde. Weiterhin fanden sich nicht nur bei dem eingangs mitgeteilten Falle, sondern auch noch bei anderen neben den Schwielen auch fibrinöse Ausschwitzungen sowie Verwachsungen. Die Verwachsungen sind in der Regel in dem von der Schwiele freien Teile der Pleura lokalisiert, gelegentlich aber auch über der Schwiele zu finden; beide Prozesse sind dabei scharf von einander getrennt.

In der Literatur werden verschiedentlich Pleuraschwielen bzw. Pleuranarben erwähnt. Sämtliche Autoren, die Pleuraschwielen oder -narben beobachteten (Tanaka[1], Homma und Hogenauer[2], Brandenburg[3]) tun ihrer aber nur in Verbindung mit einer gummösen Lungensyphilis Erwähnung. Alle Untersuchungen beziehen sich hauptsächlich auf die Veränderungen und die Erscheinungen, die die tertiäre Lues an der Lunge selbst macht. Die Pleuraveränderungen werden zum Teil zwar als ganz wichtige Befunde gewertet (so besonders von Rössle[4]). Sie sollen aber eben nur insofern wichtig sein, als sie auf die gummösen Lungenveränderungen hindeuten sollen. Virchow[5] hat bei einer Leiche, die ausgedehnte luische Veränderungen zeigte (in Vielem ein Analogon zu dem von uns oben beschriebenen Falle: Ocaena, Fehlen des knöchernen und knorpeligen Septums, ausgedehnte Narben im Rachen und weichen Gaumen) einen Prozeß an der Pleura gefunden, den er als eine „ausgedehnte, narbenartige Verdickungsplatte mit strahligen Rändern" be-

zeichnet. Jedoch war dieser Befund auch hier wieder kombiniert mit Gummiknoten der Lunge. Anschließend an die Mitbeteiligung dieses Falles vertritt aber auch schon Virchow[6] die Meinung, daß es ebenfalls nichtgummöse syphilitische Lungenaffektionen gibt, unter anderen solche der Pleura, die sich als „beschränkte, sternförmige Narben" darstellen.

Auch eine Arbeit von Letulle[7] behandelt dieses Thema. Wenn auch Versé[8] die Meinung vertritt, daß die von Letulle beigebrachten Fälle nicht beweiskräftig erscheinen, so gibt er doch die Möglichkeit zu, daß Letulle recht hat, verlangt jedoch noch ausgedehnte Nachprüfungen.

Letulle untersucht Veränderungen der Pleura und der Lunge, die er als zur Reihe der mannigfachen syphilitischen Symptome gehörig betrachtet. Da man ihnen nicht ohne weiteres ihre Herkunft ansieht, spricht der Verfasser von „formes larvées de la syphilis pleuro-pulmonaire". Er unterscheidet drei Formen, von denen die Untersuchungen über die zweite Form, die er als „cortico-pleurite mutilante insulaire" bezeichnet, für uns von Bedeutung sind. Es handelt sich hierbei um Vorgänge, die nach Letulle's Ansicht von der Pleura ausgehen und nicht Nebenbefunde bei primärer Affektion der Lunge darstellen. Es besteht hier also scheinbar ein Unterschied zwischen den Anschauungen dieses und der vorgenannten Autoren. An der Pleura sollen die Narben nicht nur eine Verdickung aufweisen, sondern ein besonderes Charakteristikum sollen Falten sein, mit denen das Narbengewebe in die Lunge eindringt. Letulle meint beschreibend, daß der narbig schrumpfende Prozeß an dieser Stelle ähnliche Bilder hervorbringt wie ein abgeheiltes Gumma an der Leber. Andere Narben wiederum zeichnen sich dadurch aus, daß sie bindegewebige Septen, die von einer marginalen Elastikascheide umgeben sind, in die Tiefe des Lungengewebes senden. Es ist bemerkenswert, daß sich Letulle's Fälle durch die außerordentlich starken Veränderungen an den Lungen selbst hierbei auszeichnen. Er nennt da Sklerosen und Atelektasen, ferner Bronchiektasen, die sehr häufig vorkommen sollen, sowie durch Katarrh oder Leukocyteninfiltration verursachte Bronchenverschlüsse. Hier erweist es sich nun,

daß sich die Anschauungen Letulle's nur scheinbar von denen anderer Autoren unterscheiden. Denn diese Lungenprozesse werden ja gerade (Rössle[4]) als die Kennzeichen einer Lungensyphilis angesehen und zwar als die Restzustände der häufigsten und wichtigsten Form der Lungenlues bei Lues acquisita, der interstitiellen syphilitischen Pneumonie. Das häufige Vorkommen der Bronchiektasen wird durch den starken Zug des vernarbenden Gewebes erklärt. Wenn nun Letulle bei „seiner cortico-pleurite mulitilante insulaire" die Pleuraprozesse als das Primäre ansieht und die Lungenvorgänge als das Nachfolgende, so muß man, wenn man auch zu dieser Entstehungsfrage keine Stellung nehmen will, zumindest die Ergänzung machen, daß die Gesamtheit der schrumpfenden und indurierenden Lungenerscheinungen sicherlich spezifischer Natur sind.

Die meisten Arbeiten sind, wie wir gesehen haben, auf die Lungenlues abgestellt; die Pleura wie wir in den Vordergrund gestellt hat eigentlich nur Letulle, wenn aber auch die Veröffentlichungen von Rössle und Virchow in dieser Hinsicht beachtenswert sind. Es ist aufschlußreich, noch weitere Literatur daraufhin zu sichten. Lissauer[9] hat über einen Fall berichtet, bei dem eine isolierte — will sagen ohne Beteiligung der Lunge — Lues der Pleura vorgelegen hat, allerdings als Pleuritis gummosa. Auch ein Werk von Fournier[10] verdient der Erwähnung. Er widmet darin einen Abschnitt der im sekundären Stadium der Lues gelegentlich auftretenden Pleuritis, die er „Pleurésie du stade roséolique" nennt. Wenn auch nicht sicher entschieden ist, ob sie wirklich spezifisch oder nur „parasyphilitisch" ist, so ist doch interessant, festzustellen, daß auch bei dieser Erscheinungsform wieder eine alleinige Affektion der Pleura angenommen wird und ferner, daß — ich komme gleich darauf zurück — diese Pleuritis in der Hauptsache an den Unterlappen auftritt.

Bevor wir uns nun dem von uns bearbeiteten Material zuwenden, noch eine kurze Betrachtung. Ein Vergleich der Befunde, die in der angeführten Literatur beschrieben werden, mit denen, die wir erheben konnten, könnte zu Mißverständnissen führen, wenn man die Schwere und die Aus-

dehnung der syphilitischen Veränderungen an Lunge und Pleura betrachtet. Das liegt aber in den Voraussetzungen der Arbeiten begründet. Während besonders in der früheren Literatur in der Regel wenige Fälle mit typischen oder überhaupt markanten Veränderungen beschrieben werden, haben wir Wert gerade darauf gelegt, alles anfallende Material zu verwerten ohne Rücksicht auf Umfang und Intensität der pathologischen Vorgänge und Veränderungen. Wir sind damit einer Richtung gefolgt, die Rössle[11] das Kennzeichen unserer Zeit genannt hat, der encyklopädischen Richtung, die Zusammenstellungen und Uebersichten sucht. Das Hauptgewicht dieser Arbeit wird daher auch nicht so sehr auf das Einzelne, als vielmehr auf das Umfassende, die gruppenweise Zusammenfassung und das Suchen nach einer Gesetzmäßigkeit gelegt.

Als Schluß der Einleitung soll noch die Frage erörtert werden, ob es außer den eingangs gemachten Erwägungen noch Anderes gibt, was unsere Annahme weiter stützt, es handele sich bei den Schwielen um eine Erkrankung sui generis, insbesondere einen Hinweis gibt, daß wir mit der Diagnose luische Pleuraschwiele auf dem richtigen Wege sind. Da erscheint beachtenswert, daß wir die Pleuraschwielen weitaus am häufigsten an den Unterlappen finden und zwar in 76,9 % der von uns untersuchten Fälle. (Dabei ist einer nicht berücksichtigt worden, bei dem die Angabe der Lokalisation fehlt und bei dem aus anderen Angaben kein Rückschluß auf den Sitz der Schwiele zu ziehen war.) Es ist bekannt, daß die Lues tertiaria mit Vorliebe an stark beanspruchten Stellen des Organismus vorkommt. Für die Lungenlues hat Rössle die Prädilektion der Unterlappen nachgewiesen. Diese Erkenntnis können wir wohl auch auf die Pleuraschwielen übertragen und ihre Lokalisation als verdächtig auf ihre Spezifität ansehen.

Es wird nun meine Aufgabe sein, festzustellen, in welchen Fällen der Nachweis einer Lues zu erbringen ist. Zur Lösung dieser Aufgabe kann ich

1. mich der Angaben der Krankengeschichten bedienen,
2. den lokalen Befund auswerten.

Als wichtigstes Kriterium ist der positive Ausfall der Serumreaktionen anzusehen; er ist beweisend. Der negative Ausfall hingegen besagt, wie noch näher auseinandergesetzt werden wird, nichts Sicheres. (Im Auguste-Viktoria-Krankenhause, dem unser Leichenmaterial entstammt, werden die Lues-Komplement-Bindungs-Reaktion nach Wassermann, die Meinicke-Klärungs-Reaktion und die Kahn-Flockungsreaktion ausgeführt; diese drei sind bei, der Kürze halber gewählter, summarischer Ausdrucksweise stets gemeint.) Weiter gibt die Anamnese gelegentlich den Hinweis auf eine Lues; auch der Nervenstatus kann uns die erforderlichen Unterlagen liefern. Ueber seine und der lokalen Befunde Bewertung wird später genauer gesprochen werden. Vorerst ist nur wichtig, festzuhalten, daß, wie schon gesagt, der negative Ausfall der Serumreaktionen nicht beweisend ist; findet man doch nach den herrschenden Anschauungen (Lesser[12]) unter den Latenzfällen mit Lues Infizierter in den ersten drei Jahren nach der Infektion etwa 30 % mit negativen Reaktionen, in der späteren Zeit sogar 50—60 %. Unser Material ist fast ausschließlich von alten Individuen gewonnen, d. h. von solchen, die also auch bei sicherer Lues in nur 40 % bis höchstens 50 % der Fälle einen positiven Ausfall der serologischen Reaktionen erwarten lassen dürfen; denn die Infektion ist wohl als nicht später als im dritten Lebensjahrzehnt, oder auch noch im Beginn des vierten erfolgt anzunehmen. Die Alterszusammensetzung bei unserem Material erscheint uns jedoch nicht nur in Bezug auf die Serumreaktionen beachtenswert, sondern auch bezüglich der zu erwartenden Luesmanifestationen. Ich werde später noch darauf zurückkommen. Das niedrigste vorkommende Alter sind 46, das höchste 89 Jahre. Das mittlere Alter unserer vierzig Fälle errechnet sich auf 66,2 Jahre.

Wenn nun im Nachfolgenden die Fälle einzeln besprochen werden sollen, so vorher eine kurze Angabe über die Art und Weise der Zusammenstellung der Befunde. Zunächst wird für jeden Fall das aus der Krankengeschichte auf Lues Bezügliche mitgeteilt werden, dann die außer den Pleuraschwielen möglicherweise bei der Sektion gefundenen syphilitischen Veränderungen sowie die Todes-

ursache. Der makraskopische Lungenbefund wird aus den Niederschriften der Sektionsdiagnosen im ganzen wiedergegeben werden, dem schließt sich dann die Beschreibung der histologischen Präparate an; als Abschluß folgt jedesmal eine kurze kritische Würdigung.

1. Fall. S. 560/35. Franz W., 69 Jahre alt. Vgl. die Angaben auf Seite 1, Fußnote.

Todesursache: Tertiäre Lues, Herzinsuffizienz, Bronchopneumonie.

Lungenbefund, makroskopisch:

Hyperämische Lungen, entzündliches Oedem der ganzen rechten Lunge, konfluierende Bronchopneumonien des linken Lungenunterlappens. Emphysem und Oedem der übrigen Partien der Lunge. Schiefrige Induration und Spitzenkappenbildung rechts.. Katarrhalische Bronchitis, starke ältere Pleuraverwachsungen beider Lungen, besonders der rechten. Pleuraschwiele. (In der Diagnose wurde eine Lokalisation der Schwiele nicht angegeben; da im histologischen Präparat bronchopneumonische Herde zu sehen sind und dieselben nur im linken Unterlappen vorkommen, ist wohl der Schluß erlaubt, daß die Schwiele ebenfalls dort saß).

Mikroskopisch:

In der Lunge zeigen sich Hyperämie, entzündliches Oedem, bronchopneumonische Herde, Emphysem und eine chronische Bronchitis. Die Pleuraschwiele besteht aus vorwiegend hyalinisiertem Bindegewebe. Daneben lockere Bezirke mit einer Reihe kleiner Gefäße, die z. T. stark mit Blut gefüllt sind; daneben auch Blutextravasate, welche von vereinzelten Lymphocytenschwärmen durchsetzt sind. Die Schwiele ist von geringer Dicke. In einem kleinen umschriebenen Bezirk erreicht sie etwa die drei- bis vierfache Stärke. Die Elastika der Pleura begrenzt als vollkommen intakte Membran die Schwiele nach innen, d. h. gegen das Lungengewebe zu. Sie buchtet sich entsprechend der beschriebenen Verdickung der Schwiele an dieser Stelle muldenförmig nach der Lunge hin vor. Außerhalb dieser Membran erscheinen noch zahlreiche elastische Fasern, besonders zahlreich in dem verdickten Bezirk. Eine Anzahl von ihnen ist soweit geordnet, daß sie wie zwei der Pleuramembran parallel laufende Membranen erscheinen.

Epikrise: Ein klassischer Fall tertiärer Lues. Im histologischen Bilde ist jener Bezirk bemerkenswert, in dem sich die Schwiele muldenförmig in die Tiefe senkt; es muß hier eine besonders starke Retraktion der Schwiele erfolgt sein; es ist eine Narbe entstanden, wie es Letulle als cortico-pleurite mutilante insulaire beschreibt: „Es hat den Anschein, als hätte die Krankheit in die Lunge gebissen und zu dieser Vernarbung geführt". In der Schwiele ist das elastische Gewebe gewuchert, teils regellos, teils aber auch in zwei gleichmäßigen Lagen angeordnet,

2. Fall. S. 801/35. Robert Th., 68 Jahre alt.

Anamnese: Keine Angaben über Lues.

Klinisch: Serologische Reaktionen negativ. Neurologischer Status nicht erhoben.

Path.-anatomisch: Beginnende Mesaortitis über den Klappen, chronisch-entzündlicher Milztumor, Pleuraschwielen.

Todesursache: Nephrosklerose, Herzhypertrophie mit allgemeinen Stauungserscheinungen.

Lungenbefund, makroskopisch: Stauungslungen mit Hyperämie und Oedem. Hypostatische Pneumonie des linken Lungenlappens bei Totalsynechie der linken Pleura und Pleuraschwielen über dem linken Unterlappen. Schwere Stauungsbronchitis mit eitrigem Sekret. Pulmonalsklerose. Großer Stauungserguß rechts (430 ccm). Verkalkter Primärherd im rechten Lungenunterlappen.

Mikroskopisch: Neben den schon makroskopisch beschriebenen Veränderungen (Stauung mit Hyperämie und Oedem, pneumonische Anschoppung und eitrige Bronchitis) läßt die Lunge Atelektasen mit Bronchiektasen erkennen. Die Pulmonalsklerose ist außerordentlich stark. An umschriebener Stelle wird in der Lunge eine dichte Narbe sichtbar, an deren Bildung glatte Muskelfasern ausgedehnt beteiligt sind. Eine Neubildung glatter Muskulatur hat Tanaka für die syphilitische interstitielle Pneumonie beschrieben. Wir dürfen annehmen, daß es sich hier um eine solche handelt, da auch die Pulmonalsklerose im Verein mit den Bronchiektasen (entstanden durch Schrumpfung des vernarbenden Gewebes) zu dem Bilde passen. Neben diesen ausgeheilten weist die Lunge noch frischere entzündliche interstitielle Prozesse auf, deren Substrat nicht so sehr ein einfaches Oedem des Interstitiums — der ersten Veränderung bei spezifischer interstitieller Pneumonie — sondern vielmehr dichte Ansammlungen von Lymphocyten sind. Die Pleuraschwiele besteht aus einem dichten hyalinisierten Bindegewebe, das mit zapfenförmigen Ausläufern tief in die Lunge eindringt. Sie ist reichlich vaskularisiert und birgt große Haufen von Lymphocyten, die alle der inneren Grenze anliegen, sodaß fast eine Zweiteiligkeit der Narbe entsteht: außen die hyalinisierten Fasern, innen der Lymphocytensaum. Die teilweise recht großen bluterfüllten Gefäße sind in der Mehrzahl dickwandig. Die elastische Pleuramembran ist unter der ganzen Schwiele durchlaufend erhalten; jeden der bindegewebigen Stränge begleitet sie marginal in die Tiefe und macht deren jede halskrausenartige Auszackung mit. In dem hyalisierten Anteil der Schwiele sind nur Splitter elastischer Elemente vorhanden, jedoch sind viele Gefäße mit ihnen ausgestattet.

Epikrise: Auch in diesem Falle kann man nicht umhin, eine Lues anzunehmen. Der negative Ausfall der Serumreaktionen darf nicht abschrecken; wie bereits eingangs erwähnt, kann man ja bei alten Syphilitikern nurmehr bei etwa 40 % einen positiven Ausfall erwarten.

Zur Diagnose Lues berechtigen im vorliegenden Falle erstens die beginnende Mesaortitis im Verein mit dem chronisch entzündlichen Milztumor. Ferner enthüllt das histologische Bild das, was Letulle als eine Form der Pleuralues beschreibt — von der Pleura ausgehende Septen mit marginaler Elastikascheide. Die hier beobachtete Neubildung von Muskelfasern in der Lunge ist von Tanaka als ebenfalls für Lues spezifisch gedeutet worden, bzw. als Begleiterscheinung der sogenannten indurativen Lungenlues (Orth, der schon das Vorhandensein von Schwielen, verbunden mit Atelektasen und emphysematösen Lungenabschnitten als für die Diagnose Lues ausreichend erachtet). Wenn auch einige elastische Fasern in der Schwiele gefunden werden, so hat doch keine eigentliche Elastikawucherung stattgefunden.

3. Fall. S. 827/35. Max H., 60 Jahre alt.

Anamnese: Luische Infektion negiert.

Klinisch: Serologische Reaktionen negativ; kein neurologischer Befund.

Path.-anatomisch: Außer den Schwielen nichts auf Lues Verdächtiges.

Todesursache: Endocarditis chronica fibrosa, allgemeine Stauungserscheinungen.

Lungenbefund, makroskopisch: Stauungslungen mit Hyperämie und Oedem, entzündliche Anschoppung im rechten Lungenunterlappen. Pleuraschwielen an der Zwerchfellfläche des rechten Unterlappens. Chronische Stauungsbronchitis, keine Pulmonalsklerose. Kleine Lungenembolien in beiden Unterlappen. Alte Pleuraverwachsungen besonders rechts. Erguß beiderseits (links 600 ccm, rechts 220 ccm).

Mikroskopisch: Die Lunge ist äußerst emphysematös; sie zeigt daneben Hyperämie mit geringer Stauungsinduration und chronischer Bronchitis, sowie einige bronchopneumonische Infiltrate. Das Bild der Schwiele ist vielgestaltig. Sie sieht streckenweise förmlich durchsiebt aus infolge einer großen Anzahl teils leerer, teils blutführender Gefäße. Diese sind mancherorts bündelförmig zusammengeschlossen. Der Eindruck der Bündelung wird noch verstärkt dadurch, daß hier das sonst mehr lockere Gewebe der Schwiele dichter, nahezu hyalinisiert erscheint. Weiterhin enthält die Schwiele einige große, vielbuchtige Hohlräume, die sicher keine Gefäße sind. Die Achse ihrer größten Ausdehnung läuft der Oberfläche der Pleura etwa parallel. — Bei spezifischer Färbung kommt die Bündelung der Gefäße durch die stärkere Rotfärbung des vermehrten Bindegewebes noch deutlicher zum Ausdruck. Was die elastischen Fasern anlangt, so sind diese mächig zahlreich in einzelnen Splitttern in der Schwiele verstreut. Die Pleuramembran ist in regelrechter Stärke — nur etwas aufgesplittert — durchlaufend erhalten.

Außer ihr sind aber noch zwei weitere erkennbar, von denen die eine ziemlich dicht unter der Oberfläche der Schwiele hinlaufend sich außerhalb der oben beschriebenen Hohlräume hält, während die andere fast unmittelbar unterhalb von ihnen dahinzieht. Diese beiden Membranen reichen jedoch nur soweit, als auch die Hohlräume reichen. Eine Ausdeutung letzterer erscheint schwierig; es könnte sich um angeschnittene Emphysemblasen handeln.

Epikrise: Weder aus dem klinischen oder pathologisch-anatomischen, noch aus dem histologischen Befunde läßt sich eine Lues beweisen. Die Schwiele ist verhältnismäßig locker, d. h. ein altes Granulationsgewebe mit schon geringem Zellgehalt; sie hat keinen Narbenzug erfahren. Ihr Bild ist bizarr. Man sieht drei Elastikamembranen, von denen die eigentliche Grundmembran der Pleura intakt ist, die beiden anderen als Begleitung von als Emphysemblasen gedeuteten Hohlräumen erscheinen. Außer diesen Membranen sind auch noch elastische Fasern ungeordnet in der Schwiele verstreut. Die bündelförmige Zusammenfassung einiger Gefäßgruppen ist auffällig.

4. Fall. S. 5/36. Johannes R., 73 Jahre alt.

Anamnese: Luische Infektion negiert.

Klinisch: Kein spezifischer neurologischer Befund; die Serumreaktionen wurden nicht angesetzt.

Path.-anatomisch: Außer den Schwielen nichts auf Lues Verdächtiges.

Todesursache: Nephrosklerose; Arteriosklerose; allgemeine Stauungserscheinungen.

Lungenbefund, makroskopisch: Hyperämie beider Lungen und entzündliches Oedem der Unterlappen, besonders rechts. Ausgedehnte Pleuraschwiele über dem rechten Unterlappen. Partielle Pleuraverwachsungen beiderseits. Chronische Stauungsbronchitis.

Mikroskopisch: Ausgedehnt atelektatische, hyperämische und stauungsindurierte Lunge mit chronischer Bronchitis sowie Bronchiektasen. Ein zweites Präparat zeigt außerdem emphysematöse Lungenabschnitte. Auffallend ist eine rundzellige Infiltrierung der Interalveolarsepten gegen die Schwiele zu. Letztere ist sehr dick, enthält größere und kleinere Gefäße, Kapillaren und Kapillarsprossen mit resorptiven Zellen, sowie stellenweise Lymphocyteneinlagerungen. Sie treibt dünne bindegewebige Ausläufer in die Lunge vor; diese weist hin und wieder auch perivaskuläre Sklerosen auf. Bei spezifischer Färbung finden wir auch hier die elastische Pleuramembran als einen treuen Begleiter der wurzelförmig verzweigten Absenker der Schwiele. Ihr Bild ist jedoch nicht einheitlich; während es an einer Stelle den Anschein hat, als würde wirk-

lich eine Wurzel von der Schwiele aus vorgetrieben, sieht es an anderer Stelle so aus, als hätte ein stark schrumpfender Pleuraprozeß deren elastische Grundplatte gezwungen, sich in Falten zu werfen, da der ihr zur Verfügung stehende Raum verkleinert worden ist.

Epikrise: Das einzig Positive im Hinblick auf unsere Fragestellung hat die mikroskopische Untersuchung gebracht. Für jeden der hier in der Lunge erhobenen Befunde kann man einen Autor anführen, der ihn bei spezifischer interstitieller Pneumonie gesehen hat; auch Pleuraschwielen in Form der vorliegenden sind als syphilitisch gedeutet worden. Die Lues dieses Falles ist damit zwar noch nicht bewiesen; sicher sind jedoch die Narben von interstitiellen Entzündungsprozessen neben frischeren entzündlichen Infiltraten des Interstitiums.

5. Fall. S. 366/36. Elisabeth R., 51 Jahre alt.

Anamnese: Venerische Infektion negiert.

Klinisch: 1934 Serumreaktionen negativ, träge Lichtreaktion der Pupillen; 1936 Serumreaktionen negativ, Lichtreaktion der Pupillen angedeutet.

Path.-anatomisch: Außer der Schwiele nichts auf Lues Verdächtiges.

Todesursache: Nephrosklerose; Hypertrophie und Dilatation des Herzens; Adipositas universalis et cordis; allgemeine Stauungserscheinungen.

Lungenbefund, makroskopisch: Stauungslungen mit Stauungsbronchitis. Geringe Pulmonalatheromatose. Hyperämie, Oedem und geringe Hypostase besonders des rechten Unterlappens. Partielle Atelektase. Partielle Pleuraverwachsungen links. Pleuraschwielen links.

Mikroskopisch: Hyperämische Stauungslunge mit mäßiger anthrakotischer Pigmentierung. Emphysem. Stellenweise Verdickung und Verschwielung des interstitiellen Gewebes. Auch außerhalb des Bereiches der Bronchen in diesen Sklerosen Züge glatter Muskulatur. Die Schwiele besteht aus einem kernarmen, hyalinisierten Bindegewebe in dicker Lage, in das reichlich größere und kleinere Gefäße von unterschiedlicher Wandstärke eingelagert sind. Besonders auffällig ist eine Reihe größerer, fast durchwegs drehrunder Gefäße mit kräftiger Wandung. Abgesehen von einer kleinen Stelle an der Oberflächenseite der Schwiele, die von einem dichten Haufen von Rundzellen eingenommen wird, wird eine stärkere entzündliche Reaktion vermißt. Der glatte Lauf der Schwiele wird unterbrochen von einem Dorne, den sie giebelförmig in das Lungengewebe vortreibt. Bei Elastikafärbung zeigt sich die elastische Pleuramembran durchlaufend erhalten. Sie umscheidet auch den Dorn, erscheint in einem kleineren Bezirk jedoch aufgespleißt, sodaß die einzelnen elastischen Elemente weiter als gewöhnlich auseinander liegen. Das Schwielengewebe enthält zersplittertes und disseminiertes elastisches Ma-

terial. Die schon beschriebenen dickwandigen Gefäße führen reichlich elastische Fasern.

Epikrise: Bei Bewertung aller aufgeführten Punkte bringt uns erstens die Verschwielung des interalveolären Gewebes weiter. Sie ist nicht sehr ausgedehnt, aber deswegen beachtenswert, weil in ihr glatte Muskulatur in gegen die Norm vermehrtem Maße vorkommt. Zweitens ist auf die Pupillenstörung zu achten. Auch bei sicherer Lues kann die Pupillenreaktion auf Lichteinfall vollkommen erhalten bleiben, wie wir es später auch an seropositiven Fällen sehen werden. Von der erhaltenen Lichtreaktion bis zur reflektorischen Pupillenstarre gibt es dann alle Uebergänge. Es muß daher das Vorliegen einer Lues in diesem Falle als durchaus möglich und sogar wahrscheinlich angenommen werden, eine Annahme, die durch die negativen Serumreaktionen nicht widerlegt wird. Ich habe schon früher dargetan und werde es auch noch späterhin durch eindeutige Beispiele belegen können, daß der negative Ausfall der serologischen Reaktionen nicht gegen Lues spricht.

6. Fall. S. 476/36. Eugen S., 65 Jahre alt.

Anamnese: Nicht erhoben.

Klinisch: Serumreaktionen negativ, kein neurologischer Befund.

Path.-anatomisch: Geringe Ependymitis granularis des IV. Ventrikels, Pleuraschwiele.

Todesursache: Zustand nach Anlegung einer Gastroenterostomie wegen Pyloruskarzinoms. Pneumonia incipiens der Lungenunterlappen.

Lungenbefund, makroskopisch: Hypostase und hypostatische Anschoppung der Lungen, besonders der Unterlappen. Geringes Oedem der Oberlappen. Pulmonalatheromatose. Katarrhalische Bronchitis. Partielle Pleuraverwachsungen rechts. Pleurapetechien über beiden Unterlappen. Strahlig-narbige Pleuraschwielen über den Unterlappen.

Mikroskopisch: Die Untersuchung erfolgt am linken Unterlappen. Die pneumonisch infiltrierte Lunge ist nach der dicksten Stelle der Schwiele hin gardinenartig gerafft. Es hat durchaus den Anschein, als habe sich hier ein sehr stark schrumpfender Vorgang abgespielt. Die Pleura, die nach den Seiten hin sehr rasch an Dicke abnimmt, ist an dieser dicksten Stelle, die etwa der Mitte der Schwiele entspricht, von einem mehrfach unterbrochenen, dünnen Saum, anthrakotischen Pigmentes unterlegt. Sie stellt sich als ein mäßig vaskularisiertes, sehr derbes Gewebe dar, dessen einzelne Fasern ungeordnet durch einander laufen. Anzeichen einer frischen Entzündung finden sich nicht. Die Ver-

dickung der Pleura geht nach innen; d. h. die Schwiele ragt nicht über das Niveau des übrigen Lungenfelles hinaus. Sie ist von der nur in den zentralen Abschnitten nicht völlig erhaltenen Elastikamembran gegen die Lunge hin begrenzt. Die ganze Schwiele ist wie gespickt mit elastischen Trümmergebilden.

Epikrise: Die Ependymitis granularis des IV. Ventrikels könnte sowohl als Ausdruck einer progressiven Paralyse als auch als Alterserscheinung zu deuten sein. Auf der einen Seite ist eine progressive Paralyse insbesondere beim Fehlen neurologischer Symptome nicht sehr wahrscheinlich; andererseits aber lag keine Atrophie des Gehirns bzw. kein chronischer Hydrocephalus vor. Was den histologischen Befund anlangt, so ist die starke Schrumpfung der Pleura beachtenswert. Hier muß ein sehr virulenter Prozeß gespielt haben, der zu einer solchen Narbe im wahrsten Sinne des Wortes führte.

7. Fall. S. 508/36. Auguste W., 66 Jahre alt.

Anamnese: Venerische Infektion negiert.

Klinisch: Serologische Reaktionen negativ; kein neurologischer Befund.

Path.-anatomisch: Außer der Schwiele nichts auf Lues Verdächtiges.

Todesursache: Ileus nach Herniotomie und Resektion eines Dünndarmstückes wegen Darmwandbruches. Lokale Peritonitis. Beginnende Pneumonie.

Lungenbefund, makroskopisch: Hyperämie und Oedem beider Lungen. Katarrhalische Tracheobronchitis. Pleuraschwiele über dem rechten Unterlappen, kleinere über dem linken. Alte Pleurapetechien über beiden Unterlappen. Beginnende pneumonische Anschoppung.

Mikroskopisch: Die Untersuchung erfolgt am rechten Unterlappen. Die Lunge ist emphysematös, mit verdickten Interalveolarsepten und mit Stauungshyperämie. Nur wenig anthrakotisches Pigment. Im Interstitium subpleural wenig Rundzellen. In verschiedenen Alveolen außerdem entzündliches Oedem neben bronchopneumonischen Herden. Die Schwiele erweist sich als hyalinisiertes Gewebe, das in spärlicher Anzahl Lymphocyten enthält. Auch die Gefäßbeteiligung ist hier nur spärlich. Die Verdickung der Interalveolarsepten ist wohl nicht nur eine Folge einer chronischen Stauung. Denn außer den Lymphocyteninfiltraten kommen im Interstitium reichlich Bündel glatter Muskulatur vor, die zum Teil dicht subpleural gelegen und der Pleura parallel angeordnet sind. Wenn sie auch nicht so zahlreich auftreten, daß man geradezu von einer muskulären Lungencirrhose sprechen kann, so haben wir sie doch als Reaktion auf eine chronische Entzündung gedeutet. Sowohl Anordnung als Lage dieser Muskelbündel distanzieren sie deutlich von Bronchalmuskulatur; ihre Entstehung aus solcher ist natürlich, wie es Tanaka für die muskuläre Lungencirrhose annimmt, durchaus möglich und sogar

sehr wahrscheinlich. - Die elastische Pleuramembran ist an den Stellen, an denen besonders dicke Interalveolarsepten abgehen, entweder völlig zerstört oder nur noch in einzelnen Fragmenten erhalten. Bevor sie der Zerstörung anheimfällt, ist sie eine Strecke weit aufgefasert und auch vermehrt. In der Schwiele hat eine Elastikawucherung stattgefunden.

Epikrise: Aus der Krankengeschichte ist nichts Syphilitisches zu lesen. Wir sind also vollkommen auf die pathologisch-anatomischen Befunde angewiesen und müssen erkennen, daß sich auch hier makroskopisch nichts hat finden lassen. Histologisch allerdings sieht man sowohl frischer entzündliche als auch narbige Prozesse des Lungeninterstitiums. Daß die elastische Pleuramembran über den Stellen, wo die Schwiele an besonders dicke Interalveolarsepten anstößt, zerstört ist, würde dafür sprechen, daß die Entzündung, die zu der Vernarbung und Verschwielung führte, primär von der Pleura ausgegangen ist. Hinzuweisen ist ferner auf die Vermehrung der glatten Muskulatur.

8. Fall. S. 516/36. Luise Sch., 53 Jahre alt.

Anamnese: Nicht zu erheben.

Klinisch: Serologische Reaktionen negativ; Pupillen reaktionslos., Patellar- und Achillessehnenreflexe nur schwach auslösbar (Patientin wurde moribund eingeliefert).

Path.-anatomisch: Außer den Schwielen nichts auf Lues Verdächtiges.

Todesursache: Agranulocytose; nekrotisierende Tonsillitis links; Milztumor.

Lungenbefund, makroskopisch: Hyperämie und Oedem beider Lungen, besonders der Unterlappen. Pleurapetechien. Pleuraschwielen über dem Unterlappen. Partielle Atelektasen. Katarrhalische Bronchitis. Kleine Embolien der Lungenunterlappen.

Mikroskopisch: Die Lungen sind hyperämisch, enthalten bronchopneumonische Herde. Bei der Schwiele handelt es sich um ein Gebilde, das deutlich eine Zweischichtung erkennen läßt. Eine äußere, aus dichtem Bindegewebe bestehende Schicht enthält einige Kapillaren und ist von der inneren lockereren und wesentlich gefäßhaltigeren Schicht durch einen schmalen Spalt getrennt, dessen größere Weite an manchen Stellen wohl als bei der Herstellung des Präparates entstanden gedeutet werden dürfte. Der eindeutige glatte Verlauf der elastischen Pleuramembran läßt auch die innere Schicht als zur Schwiele gehörig erkennen. In dem äußeren Bezirke sind eine ganze Anzahl elastischer Fasern enthalten. Hier fallen auch vereinzelte größere und kleinere, teils mehr spindelige, teils mehr runde Zellen mit entsprechend geformten Kernen auf. In letzteren erkennt man ein von Pol zu Pol ziehendes, korkzieherartig gewundenes Gebilde, das sich intensiv blau gefärbt hat und bei dem es sich vielleicht um das Chromatin des Kernes handelt.

Epikrise: Die Schwiele ist ein Beispiel dafür, wie polymorph Veränderungen an der Pleura sein können und ein wie weiter Spielraum den Versuchen einer Deutung dieser Bilder gegeben ist. Eine Zweiteilung ist auch an unveränderter Pleura zu sehen; diese wird einmal gegeben durch die elastische Membran, zwischen der und den Alveolen noch ein schmaler Streifen eingeschaltet ist, in dem die meisten Gefäße laufen. Zum andern ist wegen dieser unterschiedlichen Vaskularisation die Trennung der beiden Lagen besonders auffallend. Daß im vorliegenden Falle die Gefäße sich nun über der Membran befinden, ist eine Abweichung, deren Ursache aber nicht mehr zu erkennen ist. Ebensowenig kann die Ursache für die hyalinisierende Bindegewebsproliferation der äußeren Abschnitte der Schwiele mit Sicherheit angegeben werden. Auffällig ist aber immer wieder, daß diese Art Schwielen trotz der auch vorhandenen Elastikawucherung keine Verwachsung der beiden Pleurablätter verursacht haben. Es muß also stets intaktes Gewebe die Entzündung von der freien Oberfläche der Pleura geschieden haben, sei das nun nur das Endothel oder aber auch noch etwas von ihrer bindegewebigen Matrix gewesen. Dabei ist mit Sicherheit ein Prozeß in der Pleura selbst anzunehmen; denn die Bindegewebswucherung der Schwielen ist fast in allen Fällen über der elastischen Pleuramembran lokalisiert.

9. Fall. S. 562/36. Carl Sch., 89 Jahre alt.

Anamnese: Bezüglich venerischer Infektion nicht erhoben.

Klinisch: Serologische Reaktionen nicht angesetzt; kein neurologischer Befund.

Path.-anatomisch: Außer Pleuraschwielen nichts auf Lues Verdächtiges.

Todesursache: Fraktur des rechten Femurhalses; Lobulärpneumonien besonders beider Unterlappen; Coronarsklerose mit verschwieltem Herzinfarkt am Septum.

Lungenbefund, makroskopisch: Sechs bis acht Tage alte Lobulärpneumonien beider Lungenunterlappen bei diffuser eitriger Bronchitis. Pulmonalsklerose. Partielle Pleuraverwachsungen beiderseits über den Oberlappen. Pleuritis fibrinosa links. Pleuraschwielen über dem rechten Unterlappen. Starkes Randemphysem.

Mikroskopisch: In der Lunge erblickt man bronchopneumonische Herde, die bereits das Stadium der leukocytären Infiltration erreicht

haben. Daneben eine ausgesprochene eitrige Bronchitis und starke Hyperämie. Der an die Lunge anstoßende Rand der Schwiele ist geschürzt, sodaß ein fast zapfenartiges Vorspringen einzelner Partien zustande gekommen ist. Das Gewebe der Schwiele trägt den Charakter eines älteren Granulationsgewebes; es enthält gar keine elastischen Fasern. Auch die elastische Pleuramembran fehlt bis auf einzelne Fäserchen. Immerhin ist soviel erkennbar, daß nicht die ganze Fläche der beschriebenen zapfenartigen Vorsprünge ihren Ausgangspunkt von dem außerhalb der Membran gelegenen Gewebe nimmt, sondern daß auch ein Teil von den darunter gelegenen herstammt. In diesem Teil sind auch noch ganz spärlich elastische Fasern vorhanden. Die Färbung nach van Gieson läßt jedoch das ganze Gebiet der Schwiele einschließlich der Auszackungen unbeschadet des Verlaufes der elastischen Fasern als ein einheitliches Ganzes erscheinen.

Epikrise: Hemmend für die Beurteilung dieses Falles ist der Umstand, daß die Serumreaktionen nicht ausgeführt wurden; es ist uns damit ein unter Umständen beweisender Befund vorenthalten. — In der Schwiele liegt nicht nur keine Elastikawucherung vor, sondern man muß das elastische Gewebe im Gegenteil als vermindert ansehen. Das führt wieder zu dem Schlusse eines intrapleuralen Entzündungsvorganges, der zu einer Zerstörung und Verminderung der elastischen Fasern geführt hat. Wir kennen diese Zerstörung elastischer Fasern durch syphilitische Infiltrate von der Mesaortitis syphilitica her. In den Schwielen können wir leider solche frischen spezifischen Veränderungen nicht nachweisen. Auffällig bleibt aber die Analogie zwischen der Aortitis und der Pleuraschwiele, erstens, was die Zerstörung der elastischen Fasern anlangt und zweitens wie hier in Bezug auf die narbige Schrumpfung beider nach Ausheilung der akuten Erscheinungen

10. Fall. S. 620/36. Alexander R., 67 Jahre alt.

Anamnese: Bezüglich venerischer Infektion nicht erhoben.

Klinisch: Serologische Reaktionen negativ; kein neurologischer Befund.

Path.-anatomisch: Außer den Schwielen nichts auf Lues Verdächtiges.

Todesursache: Arteriosklerotische Schrumpfnieren. Chronische Endocarditis der Mitral- und der Aortenklappen. Urämie.

Lungenbefund, makroskopisch: Hyperämie und Oedem beider Lungen mit Stauungsinduration. Pleuraschwiele. Partielle Pleuraverwachsungen über den Oberlappen. Geringes Randemphysem. Katarrhalische Bronchitis.

Mikroskopisch: Bei diesem Präparate ist die Deutung des Befundes insofern schwierig, als eine teils völlige, teils nicht so vollständige Zerstörung der elastischen Pleuramembran die Abgrenzung der Schwielenprozesse an der eigentlichen Pleura gegen die der subpleural gelegenen Bezirke erschwert. Man kann sich aber aus den Trümmern der elastischen Membran sowie aus der Anordnung einiger Häufchen anthrakotischen Pigmentes ihren ursprünglichen Verlauf rekonstruieren. Dann sieht man, daß in der Lunge ausgedehnte indurative Veränderungen vorliegen, die aber keinerlei Rußpigment enthalten. Die wenigen subpleural gelegenen Stäubchen sind die einzigen, die in dem ganzen Präparate zu finden sind. Die Indurationen sind teils einfache Atelektasen, teils aber auch Narben des Interstitiums, welches auch frischere Entzündungsherde in Form von Lymphocytenhaufen beherbergt. Ganz auffällig ist in den indurierten Bezirken das häufige Vorkommen glatter Muskulatur. Es finden sich weiterhin Bronchiektasen; die Lunge ist emphysematös. Die Pleuraschwiele besteht aus einem derb bindegewebigen Grundgewebe, in das viele Lymphocyten eingesprengt sind,, neben denen auch Plasmazellen vorkommen. Bei Elestikafärbung kann man an einzelnen Stellen noch elastische Fasern sehen, die als Reste der Elastikamembran zu deuten sind. Auswärts von dieser Linie sind nur hin und wieder Fragmente elastischen Materials sichtbar.

Epikrise: Lediglich der histologische Befund hat etwas von uns Verwertbares gebracht. Es sind dies die zum Teil noch frischer entzündlichen als auch die rein narbigen Prozesse des Interstitiums neben denen Atelektasen, aber auch Emphysem und vor allem Bronchiektasen als Folge der Retraktion des Stützgewebes erscheinen. Ferner ist auf die Vermehrung der glatten Muskulatur in den Indurationen zu achten. Eine anthrakotische Reaktion fehlt völlig. An der Schwiele selbst verdient die weitgehende Zerstörung der Elastika Beachtung. Die Analogie eines solchen Vorganges mit der Zerstörung elastischer Fasern bei der syphilitischen Aortitis wurde bereits früher gewürdigt.

11. Fall. S. 668/36. Elli H., 82 Jahre alt.

Anamnese: Bezüglich venerischer Infektion nicht erhoben.

Klinisch: Schwache Lichtreaktion beider Pupillen, Pupillen beiderseits verzogen; serologische Reaktionen negativ.

Path.-anatomisch: Außer der Schwiele nichts auf Lues Verdächtiges.

Todesursache: Embolie der rechten Arteria cerebri media. Erweichung der rechten Stammganglien. Chronisch rezidivierende Endocarditis der Mitralis. Totalsynechie des Herzbeutels. Allgemeine Stauung.

Lungenbefund, makroskopisch: Stärkstes Lungenödem. Emphysem

der Oberlappen. Partielle Pleuraverwachsungen beiderseits, besonders rechts. Pleuraergüsse (rechts 250 ccm, links 150 ccm). Pleuraschwiele rechts unten. Aeltere kleinere Embolien in beiden Unterlappen.

Mikroskopisch: Die Schwiele ist klein, aber von ziemlicher Dicke. Ihre Oberfläche liegt im Niveau der übrigen Pleura; sie ist also sozusagen nach innen gewachsen. Ihr hyalinisiertes Grundgewebe birgt einige Kapillarsprossen. Die elastische Pleurabasis ist unter dem größten Teile der Schwiele vorhanden; an umschriebener Stelle ist sie zerstört. Nur ganz vereinzelte Fäserchen sind dort noch zu sehen. Im Schwielengewebe selbst liegen reichlichst Splitter elastischer Fasern. Seine Bindegewebsfasern sind nicht parallel der Oberfläche angeordnet, sondern verlaufen schräg und reichlich ungeordnet.

Epikrise: Die Bedeutung der verzogenen Pupillen ist fraglich; jedoch im Zusammenhang mit der verminderten Lichtreaktion wohl zu beachten. Die Schwiele gehört zu der Gruppe, die gleichsam in die Lunge gewachsen ist, eine Folge der starken Retraktion. Ich habe bereits früher dargetan, was wir aus solchem Befund schließen; ich darf mir die Erklärung also hier und auch späterhin sparen. Die elastische Pleuramembran ist nur an umschriebener Stelle in Mitleidenschaft gezogen; andererseits ist ein starker Proliferationsreiz auf die Elastika ausgeübt worden.

12. Fall. S. 713/36. Agnes Z., 66 Jahre alt.

Anamnese: Luische Infektion negiert.

Klinisch: Alle drei serologischen Reaktionen —. Kein spezifischer neurologischer Befund.

Path.-anatomisch: Portionarben; Pleuraschwielen.

Todesursache: Lebercirrhose mit cirrhotischem Milztumor. Induration des Pankreaskopfes. Bronchopneumonische Herde im rechten Unterlappen.

Lungenbefund, makroskopisch: Hyperämie und entzündliches Oedem beider Lungen mit ausgedehnten konfluierenden bronchopneumonischen Herden in beiden Unterlappen. Katarrhalische Tracheobronchitis. Pleuraschwielen über beiden Unterlappen. Pleurapetechien.

Mikroskopisch: In dem untersuchten Schnitte ist die Lunge dicht erfüllt von bronchopneumonischen Infiltraten. Sie ist durch einige kurze, von der Schwiele in Keilform abgehende Zapfen bis zu einem gewissen Grade gefeldert. Die Schwiele ist im ganzen sehr dünn; sie läßt in ihrer Struktur eine Zweiteilung erkennen; und zwar ist die äußere Schicht schwielig und gefäßärmer als die innere, die aufgelockerter ist. Grenze zwischen beiden ist die elastische Pleuramembran. Im vorliegenden Falle begleitet eine innere, hier stärkere Membran die obengenannten Pleurazapfen randständig in die Lunge hinein, während die äußere, zartere Membran glatt über diese Stellen hinwegzieht. Außer diesen

Membranen sind elastische Elemente noch in Splittern über die Narbe verstreut. Die unterschiedlich weiten, vorwiegend leeren, zum Teil kapillären Gefäße sind vergesellschaftet mit einigen wenigen, deren Wand dick und reichlich mit elastischen Fasern ausgestattet ist.

Epikrise: Der Nachweis der Lues ist durch die Serumreaktionen erbracht. Wenn darüber kein Wort weiter verloren zu werden braucht, so muß doch über das Aussehen der Schwiele noch einiges gesagt werden. Eine Zweiteilung der Pleura durch die elastische Membran ist auch an der normalen Lunge zu sehen, d. h., daß zwischen die Membran und den Rand der peripherstenAlveolen noch ein Streifen Bindegewebe eingeschoben ist. Unmittelbar am Rande dieser Alveolen sind dann abermals feine elastische Fäserchen zu sehen. Es erhebt sich nun die Frage, welche von den beiden im vorliegenden Präparate erscheinenden Membranen als die eigentliche Pleuramembran anzusehen ist; ob die äußere, dann wäre die innere eine Wucherung der innersten elastischen Fäserchen der Pleura, oder die innere, dann wäre die äußere nur eine besondere Anordnung von in der Schwiele gewucherten elastischen Fasern. Ich möchte mich für letztere Auslegung entscheiden. Denn erstens spricht die Stärke und auch die Struktur der inneren Elastikamembran für die Annahme, zweitens ist auch sonst noch in der Schwiele eine gewisse Vermehrung elastischen Materials vorhanden, sodaß uns eine Anordnung in Membranform, wie wir diese ja auch schon früher gesehen haben, nicht verwundern kann. Damit ist dann der weitere Schluß gerechtfertigt, daß die Schwiele einen besonders erheblichen Narbenzug erfuhr und dadurch die beschriebene keilförmige Faltung verursacht wurde.

13. Fall. S. 733/36. Ernestine K., 85 Jahre alt.

Anamnese: Bezüglich venerischer Infektion nicht erhoben.

Klinisch: Serologische Reaktion negativ; kein neurologischer Befund.

Path.-anatomisch: Außer der Pleuraschwiele nichts auf Lues Verdächtiges.

Todesursache: Magenkarzinom. Metastasen in den periaortalen Lymphknoten mit Druck auf den Ductus choledochus. Ikterus universalis.

Lungenbefund, makroskopisch: Atrophische Lungen mit leichter Induration. Ausgedehnte schwielige anthrakotische Prozesse in beiden Oberlappen mit Pleuraverwachsungen. Eitrige Bronchitis. Verkalkter tuberkulöser Primäraffekt und Pleuraschwiele im rechten Unterlappen.

Mikroskopisch: Die partiell ödematöse Lunge weist neben bronchopneumonischen Herden einige Atelektasen besonders in unmittelbarer Nachbarschaft der Schwiele auf. Unter dieser erblickt man eine große Anzahl teils schräg, teils quer, teils längs getroffener Muskelfasern, die sich bei Elastikafärbung als die entsprechenden Schnitte großer, sehr wandstarker Gefäße erweisen. Die Schwiele zeigt sich als so dicht von mehr oder weniger parallel laufenden, zum Teil aber auch wirr verlaufenden elastischen Fasern angefüllt, daß eine elastische Pleuramembran nur stellenweise identifiziert werden kann, zumal das atelektatische subpleurale Gewebe die elastischen Lungenbestandteile dicht zusammenrücken läßt und also auch hier viele elastische Fasern auf engem Raume erscheinen. Perivaskulär in der Schwiele kleine Rundzellhäufchen; ihr Grundgewebe ist fast völlig hyalinisiert.

Epikrise: Es muß festgestellt werden, daß sich kein Anhaltspunkt für eine Lues ergeben hat. Immerhin trägt die Pleuraschwiele ein durchaus eigenes Gepräge, das durch die Zerstörung der Grundelastika auf der einen Seite und durch die enorme Elastikawucherung auf der anderen Seite gegeben wird.

14. Fall. S. 751/36. Felix R., 70 Jahre alt.

Anamnese: Luische Infektion zugegeben.

Klinisch: Wassermann-R.: +; Kahn-R. und Meinicke-R.: ++; Pupillen beiderseits leicht verzogen, keine Lichtreaktion; Patellarsehnen- und Achillessehnenreflexe fehlen.

Path.-anatomisch: Mesaortitis luica; graue Degeneration der Hinterstränge; Pleuraschwiele.

Todesursache: Mesaortitis luica mit Aortenerweiterung, schwerste Aortenatherosklerose mit wandständigen Thromben. Allgemeine Stauung.

Lungenbefund, makroskopisch: Hyperämie,, Oedem und Randemphysem beider Lungen mit frischer bronchopneumonischer Anschoppung in beiden Unterlappen. Aeltere wandständige Thromben in den Pulmonalhauptästen beider Unterlappen, besonders rechts, mit älteren hämorrhagischen Infarkten rechts. Pleuraverwachsungen, besonders links. Pleuraschwiele über dem linken Oberlappen. Stauungstracheobronchitis.

Mikroskopisch: Hyperämische, stauungsindurierte Lunge mit blutiger Anschoppung. Die Schwiele ist ganz dünn, circumskript etwas dicker. Die elastische Membran ist zwar unterbrochen, aber streckenweise noch recht gut erkennbar. Dabei hat besonders in dem etwas dickeren Abschnitt eine, soweit dies bei dem beschränkten Platz überhaupt möglich war, Elastikawucherung stattgehabt.

Epikrise: Wir sehen eine Lues in ausgeprägtester Form. Ueberraschend ist dabei der geringe lokale Befund an der Pleuraschwiele, eine Beobachtung, die mehrfach wiederkehrt. Es muß der Uebersicht am Schlusse der Arrbeit

vorbehalten bleiben, festzustellen, ob in diesem Zusammentreffen von deutlich manifester Lues mit nur geringfügigen Pleuraveränderungen eine Gesetzmäßigkeit liegt und ob dann andererseits die ausgeprägteren Befunde an der Schwiele sich in der Regel mit einer mehr latenten Lues kombinieren.

15. Fall. S. 827/36. Emma J., 54 Jahre alt.

Anamnese: Mit 20 Jahren angeblich geschlechtskrank gewesen; über die Art der Infektion nichts Genaues bekannt, ebensowenig, ob eine, oder welche Behandlung erfolgte.

Klinisch: Serologische Reaktionen nicht angestellt; kein neurologischer Befund.

Path.-anatomisch: Chronisch entzündlicher Milztumor, Pleuraschwiele.

Todesursache: Subakute Glomerulonephritis. Hypertrophie, Dilatation und Adipositas cordis. Lobulärpneumonie beider Unterlappen.

Lungenbefund, makroskopisch: Mäßige Hyperämie, starkes Oedem der Lungen. Lobulärpneumonische Herde des rechten Lungenunterlappens (3—4 Tage alt). Stauungslungen. Stauungsbronchitis. Geringe Pulmonalatheromatose. Schwartenbildung über dem rechten Mittellappen. Partielle Pleuraverwachsungen beiderseits. Pleuraschwiele über dem linken Unterlappen.

Mikroskopisch: Die Lunge ist hyperämisch. Sie läßt eine Stauungsinduration erkennen, die durch Herzfehlerzellen noch unterstrichen wird. Die Schwiele besitzt ein lockeres Aussehen, das durch die nicht sehr große Dichte des Bindegewebes, ferner durch die recht reichlichen Gefäße um die stellenweise kleine Lymphocytenhäufchen auftreten, bedingt wird. Auch Züge glatter Muskulatur sind in ihr enthalten. Das Zentrum der Schwiele ist stärker verdichtet. Die elastische Pleuramembran zieht straff zusammengefaßt und nur in großen Zügen leicht geschlängelt ungestört durch die Schwiele hindurch, in welcher ausgebreitet elastische Fasern anzutreffen sind.

Epikrise: Man kann im Zweifel sein, ob man hier eine Lues annehmen soll oder nicht. Die unbestimmte Anamnese lenkt allerdings den Verdacht auf Lues; die subjektiv eindrucksvolleren Symptome einer Gonorrhoe haften besser im Gedächtnis als der gerade bei der Frau ja oft mehr versteckt bleibende harte Schanker. Ferner können wir den chronisch entzündlichen Milztumor für die Diagnose einer Lues heranziehen. Der klinische Befund läßt uns besonders wegen der nicht angesetzten Serumreaktionen im Stich. — Das histologische Präparat bringt als eine Besonderheit die muskulären Elemente in der Schwiele selbst. Ob und in wieweit diesem Befunde eine

Bedeutung zukommt, wird beurteilt werden, wenn das Facit aus dem gesamten Material gezogen werden wird. Was die elastischen Fasern anlangt, so sehen wir eine Elastikawucherung bei intakter elastischer Pleuramembran.

16. Fall. S. 878/36. Adolf Sch., 75 Jahre alt.

Anamnese: Bezüglich venerischer Infektion nicht erhoben.

Klinisch: Serologische Reaktionen negativ; kein neurologischer Befund.

Path.-anatomisch: Außer der Schwiele nichts auf Syphilis Verdächtiges.

Todesursache: Sigmoideumkarzinom. Kachexie.

Lungenbefund, makroskopisch: Hyperämie,, Oedem und Randemphysem beider Lungen. Silikotische Induration der Hilus- und Bifurkationslymphknoten. Foudroyante Lungenembolien beider Lungenunterlappen mit partieller Atelektase und beginnender Infarktbildung. Geringer blutiger Erguß beiderseits (rechts 70 ccm, links 50 ccm). Beginnende Pleuritis fibrinosa über den Unterlappen. Pleuraschwiele über dem rechten Unterlappen.

Mikroskopisch: Ein Teil der Lungenalveolen ist mit Blut erfüllt, Blutaspiration wahrscheinlich aus infarzierten Lungenbezirken. Es fehlen die Zeichen einer Infarktblutung, ebensowenig sind Anzeichen pneumonischer Entzündung vorhanden. Die Schwiele ist von mäßiger Dicke, reichlich vaskularisiert. Sie weist keine entzündliche Reaktion auf; elastische Elemente sind in Form der intakten elastischen Pleuramembran vorhanden, sowie als ganz dünne Fäserchen in der Schwiele. Der letzterer unmittelbar angrenzende Bezirk der Lunge ist atelektatisch; d. h. er enthält Bindegewebe, in das ähnlich feine elastische Fasern wie in die Narbe eingelagert sind. Gegen eine reine Atelektase spricht einmal die Anordnung dieser elastischen Fasern, zum andern aber auch das Vorkommen von Bronchiektasen, die auf einen Schrumpfungsprozeß des Stützgerüstes hinweisen. Eine Retraktion der Pleuraschwiele hat nicht stattgefunden, sodaß der Zug auf die Bronchen von Prozessen in der Lunge ausgegangen sein muß.

Epikrise: Das Ergebnis dieser Untersuchung ist mager. Weder die allgemeinen Befunde noch der histologische Befund liefern einen Anhaltspunkt für eine Lues; es wäre im positiven Falle — Hypothese — eine Latenz im wahrsten Sinne des Wortes. Das elastische Material der Pleura ist durch die Schwiele kaum alteriert worden, bis auf die Wucherung in Gestalt kümmerlicher elastischer Fäserchen.

17. Fall. S. 943/36. Hermann O., 62 Jahre alt.

Anamnese: Ueber Infektion mit Lues nichts bekannt.

Klinisch: Wassermann-R.: ±; Meinicke-R. und Kahn-R.: ++. Pupillen beiderseits verzogen, reagieren nicht auf Lichteinfall, mäßig auf

Konvergenz. Patellarsehnenreflexe schwer auslösbar, Achillessehnenreflexe nicht vorhanden.

Path.-anatomisch: Mesaortitis luica mit Erweiterung der Aorta; kleines flaches Aneurysma hinter dem Bogen; Pleuraschwiele.

Todesursache: Mesaortitis luica mit Aorteninsuffizienz. Hypertrophie und Dilatation des Herzens. Beginnende hypostatische Pneumonie beider Lungenunterlappen.

Lungenbefund, makroskopisch: Stauungslungen mit Hypostase und beginnender hypostatischer Pneumonie beiderseits, besonders links. Stauungsinduration. Verkalkter Parasit unter der linken Unterlappenpleura. Pleuraschwiele am rechten Oberlappen.. Schwere Stauungsbronchitis. Pulmonalsklerose. Partielle Pleuraverwachsungen links. 150 ccm Erguß rechts.

Mikroskopisch: An der Lunge ist in dem untersuchten Stück außer Bronchopneumonien nichts Pathologisches zu entdecken. Die Schwiele ist arm an Gefäßen, aber noch ziemlich zellreich (Fibroblasten). Die vorhandenen Gefäße liegen in den basalen Partien unmittelbar an der in ganzer Ausdehnung intakten, allerdings sehr dünnen elastischen Membran. Neben den Gefäßen geringe Blutextravasate. In der eigentlichen Schwiele sind keine elastischen Fasern vorhanden.

Epikrise: Sowohl dem Kliniker als dem Obduzenten sprang die Lues förmlich ins Gesicht. Die etwaige Erwartung auch eines eklatanten Befundes an der Pleura wird aber enttäuscht. Die dünne Schwiele ist ohne frischere Entzündung, ohne Retraktion, ohne Elastikawucherung. Diese Verbindung von ausgedehnten Luesmanifestationen mit nur geringen Pleuraveränderungen ist nicht selten; man könnte meinen, die Spirochäten hätten sich anderorts so ausgetobt, daß auf die Pleura nurmehr ein schwacher Angriff geführt werden konnte.

18. Fall. S. 954/36. Max K., 61 Jahre alt.

Anamnese: 1898 luische Infektion. Zwei Quecksilberschmierkuren.

Klinisch: Anisokorie; Pupillen entrundet, keine Licht-, aber Konvergenzreaktion.

Path.-anatomisch: Außer der Schwiele nichts auf Lues Verdächtiges.

Todesursache: Coronarsklerose mit thrombotischem Verschluß. Herzinfarkt. Ausgedehnte unblutige Erweichung der rechten Großhirnhemisphäre. Hypostatische pneumonische Prozeße beider Lungen.

Lungenbefund, makroskopisch: Hyperämie und geringes Oedem der Lungen mit Hypostase in den Unterlappen und den paravertebralen Partien. Hypostatisch pneumonische Anschoppung und Atelektase der Unterlappen. Partielle Pleuraverwachsungen. Pleurapetechien rechts. Unscharfe, strahlige Pleuraschwiele am linken Oberlappen.

Mikroskopisch: Die hyperämische und ödematöse Lunge ist von kleinen bronchopneumonischen Herden durchsetzt; auch eine eitrige Bronchitis wird gefunden. Die mäßig dicke Schwiele ist zum Teil hyalinisiert zum Teil lockerer. Sie enthält neben kleineren auch einige größere Gefäße, sowie perivaskulär gelegene Rundzellhäufchen geringen Ausmaßes. Subpleural liegt einmal ein etwas dichterer, mal dünnerer Saum von Lymphocyten, ohne daß eine geradezu interstitielle Entzündung zu beobachten wäre. In der Schwiele ist das elastische Gewebe stark gewuchert; bis auf kleine Unterbrechungen die elastische Pleuramembran überall erkennbar.

Epikrise: Ganz besonders hervorgehoben zu werden verdient der Umstand, daß die aus der Anamnese und aus dem neurologischen Status sich ergebende Lues bei der Sektion nicht hätte erkannt werden können, bzw. daß nicht nach einer Lues geforscht worden wäre, hätte uns nicht die Pleuraschwiele den erforderlichen Hinweis geliefert. Allein schon mit dieser Beobachtung liegt ein Teilergebnis dieser Arbeit fest: die **Pleuraschwielen müssen stets nach einer Lues fahnden lassen,** da sie deren einzige bei der Sektion faßbare Manifestation sein können.

19. Fall. S. 985/36. Walter S., 62 Jahre alt.

Anamnese: Luische Infektion negiert.

Klinisch: Wassermann-R. +, Meinicke-R. und Kahn- ++. Pupillen rund, träge Lichtreaktion, besonders links, bessere Konvergenz-Reaktion.

Path.-anatomisch: Mesaortitis luica; Fibrosis testis; Pleuraschwiele.

Todesursache: Mesaortitis luica mit Klappeninsuffizienz, Hypertrophie und Dilatation des Herzens. Schlaffe hämorrhagische Pneumonie beider Lungenunterlappen und des rechten Oberlappens.

Lungenbefund, makroskopisch: Stauungslungen mit hochgradiger Hyperämie und Oedem. Schlaffe hämorrhagisch-pneumonische Herde in beiden Lungenunterlappen und im rechten Lungenoberlappen. Blutaspiration im linken Lungenoberlappen. Pleuraschwiele über dem linken Unterlappen. Randemphysem. Stauungstracheobronchitis.

Mikroskopisch: Die sehr ausgebreitete Schwiele ist dünn. Eine nennenswerte Vascularisation hat sie nicht aufzuweisen; sie enthält gewucherte elastische Fasern. Subpleural liegt ein kleiner keilförmiger sklerotischer Bezirk; seine Matrix ist nicht das außerhalb der elastischen Membran gelegene Schwielengewebe. Die Membran zieht glatt über die Wurzel dieses Bindegewebskeiles hinweg. Die Schwielenbildung betrifft jedoch nicht nur den über der Membran gelegenen Pleuraabschnitt, sondern auch die zwischen sie und die Alveolen wie schon früher beschrieben eingeschobene Lage. Von dieser geht hier die kleine tiefer greifende Sklerose aus. Außer dieser ist eine weitere Sklero-

sierung in der Lunge unter der Schwiele zu entdecken. Der fragliche Bezirk ist atelektatisch; daneben sieht man aber auch eine Verdickung des interalveolären und perivasculären Gewebes, in dem auch noch eine chronische zelluläre Entzündungsreaktion zu beobachten ist. Die elastische Pleuramembran ist überall vorhanden.

Epikrise: Klinisch und path.-anatomisch konnte die Lues sichergestellt werden. Der unter diesen Umständen natürlich in Bezug auf etwaige Besonderheiten besonders interessierende histologische Befund ist nicht sehr umfangreich. Zu beachten ist der kleine intrapulmonale sklerosierte Knoten mit der interstitiellen Entzündung und Verschwielung. Vorerst nur kasuistisch verwertbar ist die beide Lagen der Pleura betreffende Verschwielung mit dem von der inneren Lage ausgehenden Bindegewebszapfen sowie der ungestörte Verlauf der Grundelastika mit der Elastikawucherung in der Schwiele.

20. Fall. S. 63/37. Hermann H., 73 Jahre alt.

Anamnese: Luische Infektion negiert..

Klinisch: Serologische Reaktionen negativ; Pupillen beiderseits entrundet, reagieren nur wenig auf Lichteinfall,, bessere Konvergenzreaktion.

Path.-anatomisch: Außer den Schwielen nichts auf Lues Verdächtiges.

Todesursache: Verengernde Coronarsklerose. Alter Herzinfarkt mit Herzaneurysma. Stauungserscheinungen.

Lungenbefund, makroskopisch: Hydrothorax beiderseits (links 250 ccm, rechts 100 ccm). Stauungslungen mit Induration,, relativer Hyperämie und Oedem. Diffuse eitrige Bronchitis. Starkes Emphysem beider Lungen. Pulmonalatheromatose. Partielle Pleuraverwachsungen über beiden Unterlappen. Pleuraschwiele über dem linken Unterlappen.

Mikroskopisch: Schwere eitrige Bronchitis mit Stauungsinduration. Hyperämie und Oedem der Lunge. Sie ist durch längs- und querverlaufende bindegewebige Straßen gefeldert; die Querstreifen entspringen der Pleuraschwiele. Diese führt eine teils dickere, teils dünnere elastische Membran, die über die Abgangsstellen der Bindegewebssepten glatt hinwegzieht; d. h. also, daß die Matrix der Septen nicht die eigentliche Schwiele, sondern der innere Saum der Pleura ist, der hier ebenfalls schwielig verdickt ist und eine mäßige Anzahl verstreuter elastischer Fasern enthält. In den Schwielenabschnitten über der Membran sind nur ganz wenige elastische Fäserchen enthalten; es hat also keine eigentliche Elastikawucherung stattgefunden. In den Bindegewebssepten der Lunge zahlreiche elastische Fasern. Der Kapillargehalt der Schwiele ist wechselnd; daneben sieht man aber auch noch Kapillarsprossen mit resorptiven Zellen, sodaß die ganze Schwiele sich als älteres Granulationsgewebe darstellt. Sie ist stark geschrumpft; die Art dieser Schrumpfung habe ich bereits früher

auch bei anderen Schwielen beschreiben können. Es wiederholt sich dabei stets das Gleiche: gleichsame Ausbeulung der Schwiele nach der Lunge zu und gar keine oder nur geringe Prominenz über das Niveau der übrigen Pleura.

Epikrise: Hat das auf Grund der Pleuraschwiele erfolgte Forschen nach Luessymptomen auch nicht den sicheren Nachweis einer Lues erbracht, so macht der klinische Befund sie doch immerhin wahrscheinlich. Das Werturteil über die negativen Serumreaktionen wurde bereits früher gefällt; ebenso sind natürlich die Rückschlüsse, die wir aus der Retraktion der Schwiele ziehen, die gleichen wie bei den früheren Fällen. — Ob der Erscheinung der sozusagen in beiden Stufen verschwielten Pleura eine besondere Bedeutung zukommt, wird erst am Schlusse der Arbeit, wenn eine Uebersicht über das gesamte Material vorliegt, entschieden werden können. Das Entwicklungsstadium der Schwiele ist ein noch relativ frühes; das Granulationsgewebe unterscheidet sich deutlich von den Hyalinisierungen anderer Schwielen.

21. Fall. S. 199/37. Otto W., 68 Jahre alt.

Anamnese: Luische Infektion negiert.

Klinisch: Wassermann-R.: +; Meinicke-R. und Kahn-R.: ++; rechte Pupille verzogen, beiderseits verzögerte Lichtreaktion„ gute Konvergenzreaktion.

Path.-anatomisch: Mesaortitis luica, Pleuraschwielen.

Todesursache: Starke verengernde und verkalkende Coronarsklerose mit ausgedehntem verschwieltem Herzinfarkt links. Hochgradige Stauungserscheinungen.

Lungenbefund, makroskopisch: Stauungslungen mit Oedem und Stauungsbronchitis. Schiefrige indurierende und verkalkende Prozesse im rechten Lungenoberlappen mit kleiner Kavernenbildung. Pleuraschwielen über dem rechten Unterlappen. Partielle Pleuraverwachsungen über der rechten Lunge, geringere links. Kleine Embolie im rechten Unterlappen. Pneumonische Anschoppung in den Unterlappen.

Mikroskopisch: Der untersuchte Lungenabschnitt zeigt lediglich Hyperämie der Lunge neben einer geringen Stauungsinduration. Die Schwiele ist sehr kapillarreiches, lockeres Bindegewebe mit mäßiger Beteiligung von Makrophagen, also ein älteres Granulationsgewebe„ in dem auch einzelne Hämosiderinzellen erscheinen. Die elastische Membran ist durchlaufend erhalten, ohne aus ihrer Bahn gedrängt worden zu sein. Der unter ihr liegende Bindegewebsstreifen ist verstärkt; in ihm sind elastische Fasern gewuchert. Eine Elastikawucherung besteht im übrigen auch in den ganz äußeren Lagen der Schwiele.

Epikrise: Klinisch eine einwandfreie Lues, auf die bei der Sektion außer durch die Pleuraschwielen auch durch eine Mesaortitis die Aufmerksamkeit gelenkt wurde. Die Schwiele stellt ein ausgesprochenes Granulationsgewebe dar. Ein Unterschied dieses gegenüber den Organisationsprozessen bei Pleuritis adhaesiva ist außer dem Nichtverwachsensein der Pleurablätter erstens der geringere Kerngehalt und zweitens die zwar etwas vorhandene, aber bei weitem nicht so ausgedehnte Elastikawucherung. Wenn wir nicht in unserem Material auch Fälle mit ausgesprochener Elastikawucherung der Schwiele hätten, wäre man versucht, der mangelnden Wucherung einen wesentlichen Anteil an dem nichterfolgten Verwachsen der Pleurablätter zuzusprechen.

22. Fall. S. 358/37. Franz J., 83 Jahre alt.

Anamnese: Luische Infektion negiert.

Klinisch: Serologische Reaktionen negativ; kein neurologischer Befund.

Path.-anatomisch: Außer den Schwielen nichts auf Lues Verdächtiges.

Todesursache: Granularnieren. Herzhypertrophie. Allgemeine Stauungserscheinungen. Chronische Pyelonephritis.

Lungenbefund, makroskopisch: Stauungsinduration. Hyperämie und Oedem besonders der rechten Lunge mit frischer lobulärpneumonischer Anschoppung im rechten Unterlappen. Ausgedehnte Pleuraverwachsungen rechts. Stärkste Atelektase links. Geringer Luftgehalt des linken Oberlappens. Strangförmige Verwachsungen des linken Thorax. Pleuraschwielen am Ober- und Unterlappen links.

Mikroskopisch: Der histologisch untersuchte Abschnitt der Lunge unter der Schwiele des linken Unterlappens ist hyperämisch. Er ist im ganzen mäßig induriert; diese Induration verstärkt sich jedoch an umschriebener Stelle zum Ausdruck einer Sklerose des Stützgewebes, jedoch ohne Muskelwucherung. Chronische Bronchitis. Die Pleuraschwiele weist doppelte Zeichen einer Retraktion auf. Einmal ist sie in toto nach innen gezogen und — ein weiteres Kriterium für den Narbenzug — sie hat auch das interstitielle Gewebe der Lunge zusammengerafft; ferner besitzt sie eine nach innen zu grob gezahnte Grenze. Auszackungen, die die durchwegs erhaltene Pleuramembran mitmacht. Wie alle die deutlich geschrumpften Schwielen ist auch diese in der Mitte am dicksten. Sie zeigt sich als älteres Granulationsgewebe, in das verstreut in größeren und kleineren Inseln, auch geradezu follikelartig Lymphocytenhaufen eingesprengt sind. Es fehlen elastische Fasern, die man jedoch in größerer Menge in dem ebenfalls etwas verdickten, dabei stärker verschwielten Pleuraabschnitt unter der Elastikamembran in Gesellschaft von Rundzellen vorfindet.

Epikrise: Der histologische Befund war die einzige Hoffnung auf etwas positiv Syphilitisches, nachdem alle anderen Untersuchungen ein negatives Ergebnis hatten. Der allerdings kann ausgewertet werden, wenn auch das abschließende Urteil erst später zu fällen sein wird. In der Lunge wurde ein narbig-schwieliger Herd gefunden; die aus Granulationsgewebe mit reichlicher Beteiligung von Lymphocyten bestehende Schwiele ist geschrumpft, was aus der Schürzung der Lunge und der Fältelung der elastischen Pleuramembran, sowie aus der Vorbuckelung der Schwiele in die Lunge erhellt. Die Schwielenbildung betrifft vorwiegend die äußere Pleuralage, die innere ist auch etwas verdickt, derb bindegewebig, mit Einsprengungen von Rundzellen und gewucherten elastischen Fasern. In dem Gewebe außerhalb der Membran nichts von elastischem Material.

23. Fall. S. 377/37. Hermann R., 81 Jahre alt.

Anamnese: Luische Infektion negiert.

Klinisch: Serologische Reaktionen nicht angesetzt. Entrundete Pupillen ohne Lichtreaktion; Anisokorie; Patellarsehnen- und Achillessehnenreflexe stark abgeschwächt.

Path.-anatomisch: Gummanarbe des linken Leberlappens, Fibrosis testis, Pleuraschwiele.

Todesursache: Lobulärpneumonien beider Lungenunterlappen, besonders des linken. Senium mit allgemeiner Atrophie.

Lungenbefund, makroskopisch: Lobulärpneumonien in den paravertebralen Partien der linken Lunge, besonders im linken Unterlappen (silikotisch-anthrakotisch-strahlige Narben am linken Unterlappen). Hyperämie und Oedem der übrigen Lungenteile links. Totalschwarte der linken Pleura. Konfluierende Lobulärpneumonien des rechten Unter- und Mittellappens (6—8 Tage alt). Hyperämie und Oedem des Oberlappens. Geringes Randemphysem. Totalverwachsung der rechten Pleura. Pleuraschwiele über den Seitenteilen des rechten Unterlappens unter den Verwachsungen.

Mikroskopisch: An der hyalinisierten Schwiele fällt eine Reihe großer, dickwandiger Gefäße auf, die nur angeschnitten sind und wie mächtige Muskelspindeln in der Schwiele liegen. Die elastische Pleuramembran ist durchlaufend vorhanden; sie wird streckenweise durch Kohlepigment überlagert, sodaß ihr Verlauf an diesen Stellen nicht deutlich sichtbar ist. Unter der Schwiele sind die Interalveolarsepten verdickt; daneben erscheinen zahlreiche Narbenknoten, in denen auch einige Faserzüge glatter Muskulatur vorkommen. Diese Sklerosen, von denen eine noch ein Nest von Lymphocyten enthält, sind jede einzeln wenig umfänglich. — Die Pleuraschwiele ist reichlich von elastischen Fasern

durchflochten. Auch unmittelbar unter ihr findet man in der Lunge einige große, dickwandige,, dabei aber weite Gefäße, von denen eines eine Wucherung nach Art der Endarteritis obliterans erfahren hat.

Epikrise: Die Pleuraschwiele kommt hier in Verbindung mit noch anderen path.-anatomisch faßbaren Luesmanifestationen vor. Auch klinisch war eine Lues trotz der nicht angesetzten Serumreaktionen als erwiesen anzusehen. Der histologische Befund erbrachte den Nachweis von kleinen interstitiellen Narben der Lunge mit vermehrter glatter Muskulatur. Eine besondere Retraktion der Pleuraschwiele liegt nicht vor. An ihr fallen große, dickwundige Gefäße auf, die auch in geringerer Anzahl subpleural erscheinen. Eines von letzteren ist endarteriitisch verändert. Die Schwiele ist ausgesprochen hyalinisiert, von einer reichlichen Elastikawucherung befallen bei wegen Kohlepigmentüberlagerung nicht überall deutlich sichtbarer, wohl aber doch im ganzen intakter Pleuramembran.

24. Fall. S. 411/37. Albert Sch., 60 Jahre alt.

Anamnese: Luische Infektion negiert.

Klinisch: Wassermann-R. +, Meinicke- und Kahn-R.: ++; beide Pupillen entrundet, reagieren unausgiebig auf Lichteinfall.

Path.-anatomisch: Aortitis luica; Pleuraschwiele.

Todesursache: Aortitis luica mit schwerer Atherosklerose der Aorta. Insuffizienz der Aortenklappen mit Hypertrophie und Dilatation des ganzen Herzens. Allgemeine Stauungserscheinungen.

Lungenbefund, makroskopisch: Indurierte Stauungslungen mit geringer Stauungsbronchitis. Emphysem der vorderen Randpartien. Keine Pulmonalsklerose. Schiefrige Spitzennarben und Pleuraverwachsungen rechts mit kleinen Käseherden. Pleuraschwiele über der rechten Spitze und linkem Oberlappen. Carnifizierende embolische Prozesse der vorderen Partien des linken Mittelgeschosses (fraglicher frischer Infarkt mit Gefäßthrombus). Geringe schiefrige Spitzennarbe links. Hydrothorax beiderseits (links 650 ccm, rechts 800 ccm).

Mikroskopisch: Untersucht wird die Schwiele des linken Oberlappens. Die Lunge bietet hier ein vielgestaltiges Bild: sie ist nahezu vollkommen atelektatisch mit einigen etwas ektatischen Bronchien. In der Atelektase erscheinen außerdem mehr minder starke Sklerosierungen, die zum Teil im Zusammenhang mit der Pleuraschwiele stehen — diese sieht dann wie gefranst aus — zum Teil isoliert in der Lunge vorkommen. Es kann nicht mit Sicherheit gesagt werden, ob es sich dabei um Narben nach interstitiellen Entzündungsprozessen handelt. Es erscheinen auch zwei Nekroseherde mit schiefriger Abkapselung und mäßig starker rundzelliger Reaktion des umgebenden Gewebes. In diesem kommen weder Epitheloid- noch Riesenzellen vor. Unmittelbar der Schwiele

liegen einige sehr große, wandstarke Gefäße an. Eine Alveolentraube ist durch Carnifikation verschlossen.

Die Schwiele ist in einigen Lagen völlig gleichmäßig hyalinisiert, in anderen noch lockerer und gefäßhaltig. In diesen Teilen erscheinen eingesprengte Lymphocytenhaufen mit geringer anthrakotischer Reaktion. Die elastische Membran halbiert etwa die Schwiele, sodaß die Wucherung äußere und innere Lage der Pleura ziemlich gleichmäßig betrifft. Die Membran ist im Zentrum der Schwiele nicht mehr auffindbar. Die hyalinisierten Abschnitte sind frei von elastischen Fasern, in den lockereren sind deren eine ganze Reihe zu bemerken.

Epikrise: Die Pleuraschwiele erscheint hier zusammen mit einer spezifischen Mesaortitis und auch einer klinisch einwandfrei diagnostizierten Lues, insbesondere mit positiven Serumreaktionen. Es wiederholt sich eine auch schon früher gemachte Beobachtung: ausgedehnte luische Läsionen — nur geringer lokaler Befund an der Pleura. Die elastische Membran ist zum Teil zerstört, ohne daß eine ursächliche Beziehung zu den entzündlichen Infiltraten besteht, die ja wohl sicher (schiefrige Abkapselung) in Zusammenhang mit den tuberkulösen Prozessen in der Lunge stehen. Neben dieser Zerstörung der Membran sehen wir aber auch wieder eine gewisse Elastikawucherung in den Abschnitten der Schwiele, die nicht hyalinisiert sind. Die Veränderungen an der Lunge sind in einzelne Gruppen zu zerlegen. Die erste umfaßt die tuberkulösen Prozesse. Die zweite sind die narbigen Sklerosierungen, denen ihre Genese nicht mit Sicherheit nachgewiesen werden kann. Und das dritte ist dann die fast totale Atelektase, in der jedoch nur einige etwas ektatische Bronchien zu sehen sind; ist die Entstehung der Gruppe zwei schon nicht eindeutig zu belegen, so gibt die Gruppe drei auch keine nennenswerte Hilfe, denn Schwielen und Atelektasen nach abgeheilter syphilitischer Pneumonie machen wesentlich stärkere Bronchiektasen als sie hier vorkommen. Hinwiederum muß man stets dessen eingedenk bleiben, was ich auch schon am Anfang der Arbeit betonte, daß wir nämlich keine Auswahl des Materials in der Art getroffen haben, daß wir nur Fälle mit besonders markanten Befunden berücksichtigten, sondern im Gegenteil Wert darauf gelegt haben, alle anfallenden Schwielen zu bearbeiten. Es ist verständlich, daß dabei große graduelle Unterschiede auftreten können.

25. Fall. S. 452/37. Christine Z., 88 Jahre alt.

Anamnese: Luische Infektion negiert.

Klinisch: Wassermann-R.: +, Meinicke-R. und Kahn-R.: ++; Patellarsehnenreflexe beiderseits schwach, Achillessehnenreflexe beiderseits nicht auslösbar. Pupillenreaktion o. B.

Path.-anatomisch: Fragliche Mesaortitis, fragliche Gummanarbe der Leber, Pleuraschwiele.

Todesursache: Nephrosklerose. Sklerose der Coronargefäße. Pneumonische Anschoppung besonders der rechten Lunge.

Lungenbefund: makroskopisch: Frische pneumonische Anschoppung besonders im rechten Unterlappen. Bronchitis, entzündliches Oedem. Emphysem der randlichen Anteile. Pleuraschwiele des linken Unterlappens. Sklerose der Pulmonalarterie. Pleuraerguß links 200 ccm.

Mikroskopisch: Hyperämie der Lunge mit Stauungsinduration. Die Schwiele besteht aus einem älteren Granulationsgewebe, das in der Mitte dicker als an den Rändern ist. Vornehmlich die eine Randseite der Schwiele, aber auch dieses dickere Zentrum und auch die andere Randseite enthalten große Haufen von Lymphocyten. Unter dem stärker entzündlich infiltrierten Randabschnitt ist die Lunge subpleural atelektatisch. Wo diese Atelektase an die Schwiele stößt, hängt die elastische Membran etwas nach innen durch, verliert sich dann aber in den hier besonders zahlreichen Rundzellen. Sie ist überhaupt in der ganzen Schwiele nur bruchstückweise auffindbar, es besteht auch keine Elastikawucherung.

Epikrise: Bei positiven Serumreaktionen ein neurologisch nur schwach luetischer Status. Dieser Umstand wird deswegen besonders betont, weil die entsprechenden neurologischen Befunde dann auch bei negativen serologischen Reaktionen eine Lues wahrscheinlich machen. Wir haben solche Fälle unter unserem Beobachtungsgut. — Die Schwiele besteht aus Granulationsgewebe wie einige andere Schwielen auch. Etwas Besonderes sind aber die umfangreichen chronisch entzündlichen Prozesse, die die elastische Membran auf weite Strecken zerstört haben. Die auch früher schon einmal aufgefallene Analogie der Zerstörung elastischer Fasern in den Schwielen mit der Zerstörung der Fasern bei spezifischer Aortitis ist hier ganz besonders eindrucksvoll.

26. Fall. S. 543/37. Karl L., 63 Jahre alt.

Anamnese: Luische Infektion negiert.

Klinisch: Serologische Reaktionen negativ. Schlechte Lichtreaktion der Pupillen, bessere Konvergenzreaktion; rechte Pupille etwas verzogen und kleiner als die linke.. Patellarsehnenreflexe fehlen beiderseits. Achillessehnenreflexe wegen Unterschenkelgeschwüren nicht prüfbar.

Path.-anatomisch: Außer der Schwiele nichts auf Syphilis Verdächtiges.

Todesursache: Arterio- und Arterilosklerose der Nieren. Hypertrophie und Adipositas cordis. Allgemeine Stauungserscheinungen.

Lungenbefund, makroskopisch: Hyperämie und Oedem der Lungen. Große schwere Lungen (Gewicht rechts 770 g). Pleuraverwachsungen links mit strahliger Pleuraschwiele über dem Oberlappen. Geringe Pulmonalatheromatose. Stauungsbronchitis.

Mikroskopisch: Hyperämische, indurierte Lunge mit eitriger Bronchitis und etwas Oedem. Die Schwiele ist hyalinisiert, nicht geschrumpft, von nur geringer Dicke. Sie ist reichlich mit elastischen Fasern ausgestattet. Die Pleuramembran ist überall deutlich erkennbar; die Verdickung des inneren Pleurablattes ist nur gering. Entzündungserscheinungen gelangen nicht zu Gesicht.

Epikrise: Der neurologische Status macht eine Lues wahrscheinlich, wenn auch der schlüssige Beweis durch die Serumreaktionen nicht erbracht werden kann. Die einzige morphologische Manifestation ist die Pleuraschwiele. Sie ist hyalinisiert, also bereits zur Ruhe gekommen; sie gewährt somit keinen Einblick mehr in ein noch ablaufendes Geschehen.

27. Fall. S. 593/37. Albert G., 61 Jahre alt.

Anamnese: Luische Infektion negiert.

Klinisch: Wassermann-R.: negativ, Meinicke-R. und Kahn-R.: +; Patellarsehnenreflex links angedeutet, rechts vorhanden; Achillessehnenflex links fehlt, rechts vorhanden; Bauchdeckenreflex rechts unten fehlt. Ataxie bei Knie-Hackenversuch und Finger-Naseversuch beiderseits. Pupillen beiderseits entrundet, linke größer als rechte; keine Lichtreaktion, angedeutete Konvergenzreaktion; mäßige allgemeine Hypästhesie Hypalgesie.

Path.-anatomisch: Außer der Schwiele nichts auf Lues Verdächtiges.

Todesursache: Karzinom des linken Hauptbronchus. Lungenödem rechts. Hypertrophie und Dilatation des rechten Herzens.

Lungenbefund, makroskopisch: Karzinom des linken Hauptbronchus für den Unterlappen mit geringem polypösem Vorwachsen in das Lumen. Kleine Lymphknotenmetastasen. Uebergreifen und Ausbreiten am Hilus der linken Lunge. Chronisch schwielige und schiefrig indurierende Prozesse der ganzen linken Lunge, besonders des Unterlappens mit Bronchiektasenbildung und herdförmigen Desquamativpneumonien. Kavernöser Zerfall des Tumors im linken Lungenmittelgeschoß. Pleuraschwarte links. Hyperämie und Oedem der ganzen rechten Lunge. Partielle Pleuraverwachsungen rechts. Pleuraschwiele über dem rechten Mittel- und Unterlappen. Partielle Pleuraverwachsungen an der rechten Mittellappenkante und paravertebral. Katarrhalische Bronchitis.

Mikroskopisch: Gestaute hyperämische und emphysematöse Lunge mit Oedem. Die Schwiele ist dick, frei von Kapillaren oder Kapillarsprossen, aber reich an größeren Gefäßen. Sie ist nicht geschrumpft, frei von elastischen Fasern. Eine zellige Reaktion fehlt. Die elastische Grundmembran läuft glatt durch. Der innere Abschnitt der Pleura ist im Bereich der Schwiele ebenfalls etwas verdickt und verschwielt und birgt gewucherte elastische Fasern.

Epikrise: Der in der Epikrise zu Fall 18 aufgestellten Forderung wird hier durch die Pleuraschwiele als einziger bei der Sektion erkennbarer Veränderung bei sicherer Lues Nachdruck verliehen. Der klinische Befund ist eindeutig syphilitisch und Hinweis bei der Obduktion wieder ausschließlich eine Pleuraschwiele. Histologisch erscheinen weder in ihr noch in der Lunge frische entzündliche Infiltrationen. Von spezifischen Veränderungen ist die Lunge freigeblieben; inwieweit die der Pleura als spezifisch anzusehen sind, wird später erörtert werden.

28. Fall. Woldemar W., 52 Jahre alt. S. 868/37.

Anamnese: Bezüglich luischer Infektion nicht erhoben.

Klinisch: Rechte Pupille verzogen, beiderseits gute Konvergenz- und Lichtreaktion. Patellarsehnenreflex links (+/-). Achillessehnenreflex links fehlt. Serologische Reaktionen negativ.

Path.-anatomisch: Außer der Schwiele nichts auf Lues Verdächtiges.

Todesursache: Großer frischer Herzinfarkt bei altem schwieligem Herde des Septums. Pneumonia incipiens.

Lungenbefund, makroskopisch: Große, hyperämische Stauungslungen mit Induration. Stauungsbronchitis. Geringe Pulmonalatheromatose. Beginnende pneumonische Anschoppung des rechten Lungenunterlappens bei Hypostase in den paravertebralen Partien beiderseits. Partielle Pleuraverwachsungen beiderseits. Randemphysem. Kalkherd in einem Bifurkationslymphknoten rechts bei verkalktem Hiluslymphknoten rechts und kleinem schiefrigem Primärherd des rechten Unterlappens. Pleuraschwiele über dem linken Unterlappen (paravertebral).

Mikroskopisch: In zwiefacher Ansicht bietet sich die Lunge dar: relativ wenig verändert (Hyperämie, etwas blutige Anschoppung, chronische Bronchitis) und auf der anderen Seite stärkste Atelektase mit Schwielen und Narben des Interstitiums und einer recht umfangreichen lymphocytären Infiltration. Die Grenze zwischen diesen beiden Bezirken wird gebildet durch einen ziemlich dicken Strang oder Septum, das rechtwinklig von der Pleura abzweigt. Es ist mit überaus zahlreichen Muskelfasern ausgestattet, enthält einige blutgefüllte, einige leere Gefäße und ganz wenig anthrakotisches Pigment. In der Pleura ist nur an der Abzweigungsstelle dieses Septums noch Muskulatur zu finden.

Die Pleuraschwiele ist dünn, mäßig stark vaskularisiert, dabei

aber des Charakters eines Granulationsgewebes bis auf wenige Stellen, wo perivaskulär sogar vereinzelte eosinophile Zellen erscheinen, schon weitgehend entkleidet. Die spezifische Färbung enthüllt ein reiches Gewirre elastischer Fasern. Ueber den Zusammenklumpungen in dem atelektatischen Bezirk erscheint die Schwiele überreichlich mit elastischen Elementen durchsetzt. Die äußere elastische Membran ist überall erkennbar. Sie macht deutlich.. daß die Schwiele nicht geschrumpft ist. Der innere Abschnitt der Pleura ist hier stellenweise ungewöhnlich dick und auf das Dichteste mit elastischen Fasern durchwebt.

Epikrise: Der Erörterung des Für und Wider ist hier ein breiter Spielraum gelassen. Ich will aber daher keine weitschweifenden Ausführungen machen, sondern nur ganz kurz These und Antithese aufzeigen: Wenn auch die reflektorische Pupillenstarre fehlt, kommen doch die vorliegenden neurologischen Symptome auch bei Lues vor. Zwar spricht die Einseitigkeit, insbesondere bei der Seitenungleichheit der Pupillen- und der Reflexstörungen und bei Berücksichtigung der Todesursache für eine zentrale Erweichung; im Gehirn ist aber kein Herd gefunden worden. Ferner fällt wieder ein geringfügiger allgemeiner Befund zusammen mit einem recht erheblichen lokalen Befund an vorwiegend Lunge, aber auch Pleura. Ich weise hin auf die Narben und Schwielen, in Verbindung mit Atelektase und chronischer Bronchitis und die frischer entzündlichen Prozesse dieser Bezirke, sowie auf das Vorkommen eines breiten, von der Pleura ausgehenden Septums, das fast völlig aus glatter Muskulatur besteht. Auch die Schwiele enthält einige Muskelfasern bei ausgedehnter Elastikawucherung.

29. Fall. S. 923/37. Anna B., 55 Jahre alt.

Anamnese: Bezüglich luischer Infektion nicht erhoben.

Klinisch: Serologische Reaktionen negativ; kein neurologischer Befund.

Path.-anatomisch: Außer der Schwiele nichts auf Lues Verdächtiges.

Todesursache: Nephrose bei chronischer Nephritis. Peritonitis. Myokarditis..

Lungenbefund, makroskopisch: Emphysem. Atheromatose der großen Pulmonalgefäße. Indurierte Stauungslungen. Pleuraschwiele über dem rechten Lungenunterlappen. Partielle Pleuraverwachsungen links.

Mikroskopisch: Stauungsinduration. starkes Emphysem mit Rarefizierung des Gerüstes und Hyperämie der Lunge. Sklerose der mittleren Gefäße. Die Pleuraschwiele ist verhältnismäßig dünn; sie besteht aus einem kernarmen, fast völlig hyalinisierten Bindegewebe, das von einigen

kapillardünnen Gefäßen durchzogen wird. Eine Schrumpfung ist nicht sichtbar. Die Elastikamembran ist glatt durchlaufend zu sehen, in der Schwiele gelangen außer der Membran keine weiteren elastischen Fasern zu Gesicht.

Epikrise: Weder die Krankengeschichte, noch der makroskopische oder mikroskopische Befund bestätigen den Verdacht auf eine Lues. Die Pleuraschwiele ist hyalinisiert, mit ungestörtem Verlauf der Elastikamembran; keine Elastikawucherung. Da frische Entzündungserscheinungen fehlen, kann auch aus der Schwiele nichts Sicheres ersehen werden.

30. Fall. S. 232/38. Franz P., 54 Jahre alt.

Anamnese: Früher einmal geschlechtskrank gewesen.

Klinisch: 1937 Fieberkur wegen Paralyse. Alle drei serologischen Reaktionen +. Rechte Pupille weiter als die linke, beide Pupillen entrundet, reagieren nicht auf Lichteinfall.

Path.-anatomisch: Starke Ependymitis granularis. Aortitis luica in der aufsteigenden Aorta und im Bogen. Pleuraschwiele.

Todesursache: Progressive Paralyse. Pneumonie.

Lungenbefund, makroskopisch: Konfluierende lobulärpneumonische Herde beider Lungenunterlappen besonders links, 5—6 Tage alt. Bronchitis katarrhalis. Hyperämie und geringes Oedem der Lungen. Partielle Pleuraverwachsungen, besonders interlobär links. Pleuraschwiele über dem scharfen Rande der linken Unterlappenseite. Randemphysem.

Mikroskopisch: Die Lunge ist stark hyperämisch und mit bronchopneumonischen Herden besetzt. Geringes Oedem, eitrige Bronchitis. — Die Schwiele ist nicht geschrumpft. Sie ist im ganzen dünn, dabei von gleichbleibender Stärke. Die elastische Membran ist überall zu sehen, sie hat keine Fältelung erfahren. In der hyalinisierten Schwiele erscheinen vermehrte elastische Fasern; eine entzündliche Reaktion läßt sie vermissen.

Epikrise: Eine Lues steht hier ganz außer Frage, sowohl was den klinischen, als auch was den Sektionsbefund anlangt. Die Schwiele ist bereits völlig hyalinisiert, ohne entzündliche Infiltrationen. Es muß das wiederholt werden, was auch schon früher erwähnt wurde, daß die Entzündungsprozesse, die zu diesen Schwielen führen, sich nicht direkt an der Oberfläche der Pleura abspielen können, weil dann Verwachsungen eintreten müßten, zumal häufig, wie auch hier, Elastikawucherungen in der Schwiele stattgefunden haben.

31. Fall. S. 512/38. Louis G., 71 Jahre alt.

Anamnese: Luische Infektion negiert.

Klinisch: Wassermann-R. negativ, Meinicke-R. und Kahn-R.: ((+)). Neurologischer Status ohne syphilitische Symptome.

Path.-anatomisch: Beginnende Aortitis luica über den Klappen. Pleuraschwiele.

Todesursache: Chronisches Duodenalulcus mit großer Blutung in den Magendarmtrakt.

Lungenbefund, makroskopisch: Emphysem, relative Hyperämie und geringes Oedem beider Lungen. Aeltere Embolien im linken Lungenunterlappen. Katarrhalische Bronchitis. Atelektasen der Unterlappen. Partielle Pleuraverwachsungen über der rechten Unterlappenspitze. Pleuraschwiele über dem rechten Oberlappen.

Mikroskopisch: Das Material wurde nicht aufgehoben, sodaß über das mikroskopische Aussehen von Lunge und Schwiele keine Angaben gemacht werden können.

Epikrise: Der wenn auch nur schwach positive Ausfall zweier serologischer Reaktionen im Verein mit der Aortitis luica sichert die Diagnose Lues. Es ist bedauerlich daß kein Schnittpräparat angefertigt werden konnte; denn denn gerade die histologischen Bilder bei anderweitig, insbesondere durch die Serumreaktionen festgestellter Syphilis beanspruchen ja ein besonderes Interesse. Die Frage einer spezifischen Veränderung an der Pleura oder der Lunge kann also hier nicht geklärt werden.

32. Fall. Guido R., 62 Jahre alt.

Anamnese: Bezüglich venerischer Infektion nicht erhoben.

Klinisch: Anisocorie. Rechte Pupille entrundet, reagiert etwas auf Licht, linke Pupille zeigt keine Konvergenz- und Lichtreaktion. Wassermann-R. negativ, Meinicke-R.: (++), Kahn-R.: (+).

Path.-anatomisch: Chronisch entzündlicher Milztumor; Ependymitis granularis; Pleuraschwiele.

Todesursache: Rezidivierendes Magencarcinom. Pleuropneumonie. Kachexie.

Lungenbefund, makroskopisch: Konfluierende schlaffe Lobulärpneumonien im rechten Lungenunterlappen mit Pleuritis fibrinosa. Pleuraschwiele über dem rechten Unterlappen. Entzündliche pneumonische Anschoppung im linken Lungenunterlappen mit Pleuritis fibrinosa und partiellen Atelektasen. Spitzenverwachsungen beiderseits bei schiefrigen Spitzennarben mit tuberkulösen, kleinnodösen Käseherden und kleiner Kavernenbildung, besonders links. Eitrige Bronchitis. Pulmonalatheromatose.

Mikroskopisch: Das Material wurde nicht entnommen, sodaß keine Angaben über den histologischen Bau der Schwiele gemacht werden können.

Epikrise: Zwei positive Serumreaktionen bestätigten unseren Verdacht. In Verbindung mit dem negativen Ausfall der Wassermann-R. beleuchten sie den Wert von anamnestischen Angaben. Wenn auch nicht immer, so findet man doch häufig bei behandelten Syphilitikern negative Wassermann-R. bei positiven Nebenreaktionen. Da er nicht eigens danach gefragt wurde, hat der Patient nichts über seine Infektion und die wahrscheinlich erfolgte Behandlung angegeben. Daraus ist zu ersehen, wie sorgfältig man bei der Erhebung gerade der auf die venerische Infektion bezüglich Anamnese und wie vorsichtig man bei der Bewertung der Angaben sein muß. — Syphilitische Symptome zeigt auch der neurologische Status und wurden auch bei der Sektion gefunden. Leider fehlt auch hier der histologische Befund, sodaß nicht gesagt werden kann, ob in Lunge oder Schwiele syphilitische Infiltrate vorhanden waren. Makroskopisch waren keine luisch-interstitiellen oder gummösen Prozesse zu sehen.

33. Fall. S. 725/38. Hermann D., 82 Jahre alt.

Anamnese: Nicht erhebbar.

Klinisch: Serologische Reaktionen nicht angestellt; das Zentralnervensystem stand ganz unter den Zeichen einer Apoplexie.

Path.-anatomisch: Außer der Schwiele nichts auf Lues Verdächtiges.

Todesursache: Apoplexia sanguinea sinistra. Pneumonia lobularis bilateralis.

Lungenbefund, makroskopisch: Konfluierende,, 4—5 Tage alte Lobulärpneumonien des linken Lungenunterlappens mit beginnender Pleuritis fibrinosa. Frischere, 1—2 Tage alte schlaffe Lobulärpneumonien des rechten Lungenunterlappens mit Pleuraschwiele. Oedem beider Lungen und Anämie. Lungenemphysem, besonders Randemphysem. Chronische Bronchitis mit Bronchenerweiterung links.

Mikroskopisch: Die hyperämische Lunge ist bronchopneumonisch infiltriert, mit atelektatischen Bezirken. Neben dem Atelektasen sieht man jedoch auch bindegewebige Narben des Interstitiums, die zum Teil unmittelbar subpleural liegen, in welchen dann auch glatte Muskulatur vorkommt. Ganz verstreut liegen in der Schwiele Rundzellen. Die elastische Membran bleibt ohne Alteration, eine Elastikawucherung hat nicht stattgefunden.

Epikrise: Die Pleuraschwiele ist nur dünn. Wenn auch sie keine tiefgreifenden Veränderungen erfahren hat, so sind bei diesem Präparate die Vernarbung des Lungengerüstes und die Atelektasen beachtenswert. Es muß aller-

dings dahin gestellt bleiben, welcher Natur die Entzündungen, die zu diesen Sklerosierungen geführt haben, gewesen sind. Das Leiden dieses Patienten hat etwaige klinische Luessymptome überlagert; die Serumreaktionen sind nicht angestellt worden.

34. Fall. S. 756/38. Max N., 49 Jahre alt.

Anamnese: Luische Infektion negiert.

Klinisch: Pupillen reagieren nur träge und wenig ergiebig auf Lichteinfall, Konvergenzreaktion nicht zu prüfen. Serologische Reaktionen nicht angestellt.

Path.-anatomisch: Außer der Schwiele nichts auf Lues Verdächtiges.

Todesursache: Profuse Blutung aus einem Duodenalulcus. Diabetes mellitus. Stenosierende Coronarsklerose mit Herzmuskelinfarkt links.

Lungenbefund, makroskopisch: Emphysematöse, anämische Lungen mit geringem Oedem. Pleuraschwielen über dem linken Lungenunterlappen mit Verwachsungen. Pulmonalatheromatose.

Mikroskopisch: Neben einer wechselnd starken entzündlichen Exsudation in die Alveolen ist in den Bronchenwänden eine reichliche Ansammlung von Lymphocyten, unter denen auch Eosinophile erscheinen, zu sehen. Die dichte hyalinisierte Schwiele zeichnet sich durch eine starke Beteiligung muskulärer Elemente aus, die sich vornehmlich in einem dicken, tief ins Lungengewebe eindringenden Strange lokalisieren. Ihr Ursprung aus Bronchalmuskulatur wird hier an verschiedenen Stellen deutlich. Außerdem beteiligen sich kleine Plaques von Rundzellen an der besonderen Prägung des Bildes. Es liegt eine verhältnismäßig geringe Vaskularisation vor, bei der neben den Kapillaren dickwandige Gefäße auffallen. Gefäße sieht man aber nur in den oberen Abschnitten der Schwiele; in der Tiefe und vornehmlich in dem sklerotischen Septum fehlen sie fast völlig. Da die Schwiele an der Abgangsstelle dieses sehr verdickt und nach innen gezogen ist, muß hier eine enorm starke Retraktion erfolgt sein. Die elastische Pleuramembran ist zwar auf der einen Seite der Schwiele nicht mehr deutlich erkennbar; sie verliert sich in Massen gewucherter elastischer Fasern. Auf der anderen Seite jedoch kann man sie als seitliche Begrenzung des narbigen Stranges, in dem ebenfalls reichlich gewuchertes elastisches Material erscheint, noch eine Strecke weit verfolgen. — In den Alveolen der Lunge auch Hämosiderinzellen.

Epikrise: Die träge Pupillenreaktion auf Lichteinfall kann als syphilitisch gedeutet werden; es hat sich allerdings um ein sehr dekrepides Individuum gehandelt. Auch das histologische Bild zeigt etwas, was luischer Natur ist, wenn man andere Autoren als maßgeblich heranzieht. Denn die Schwiele ist stark retrahiert und im Ver-

ein mit dem von ihr ausgehenden Septum nach Letulle, wie schon früher dargetan, als syphilitisch anzusehen. Dazu kommt dann wieder die Beobachtung einer Vermehrung glatter Muskulatur, deren Matrix hier unzweideutig Bronchalmuskulatur ist.

35. Fall. S. 792/38. Emilie C., 74 Jahre alt.

Anamnese: Nicht zu erheben.

Klinisch: Serologische Reaktionen wurden nicht angesetzt; kein neurologischer Befund.

Todesursache: Magenkarzinom am Pylorus; mehrfache Lungenembolien.

Lungenbefund, makroskopisch: Relative Hyperämie und starkes Oedem der Lungen. Katarrhalische Bronchitis. Ausgedehnte Pleuraverwachsungen rechts mit Pleuraschwiele rechts über dem Unterlappen. Randemphysem links.

Mikroskopisch: Es besteht eine starke Hyperämie bei chronischer Stauung, sowie neben Oedem auch eine bronchopneumonische Infiltration der Lunge. Auch eine citrige Bronchitis wird gefunden. Vom Lungenfell, und zwar von dem Teil, der noch zwischen die elastische Membran und die Lungenalveolen eingeschaltet ist, zweigt sich ein dichter Gewebsstrang in die Lunge hinein ab. Außer der fraglich luischen Pleuraschwiele sind im vorliegenden Falle auch Pleuraverwachsungen zu sehen. Der schon makroskopisch so auffällige Unterschied zwischen beiden Erscheinungen wird hier auch histologisch dadurch deutlich, daß die hyalinisierte Pleuraschwiele, in die in kleinen Inseln Lymphozyten eingestreut sind, keine, die noch erfaßten Teile der verwachsenen Abschnitte jedoch eine ausgesprochene Elastikawucherung aufweisen, wie dies bei pleuritischen Schwarten die Regel ist. Die Schwiele ist nicht geschrumpft, die elastische Membran der Pleura liegt glatt.

Epikrise: Der neurologische Befund ist negativ, die Serumreaktionen nicht angesetzt. Bleibt das path.-anatomische Bild. Die beschriebene Sklerose in der Lunge hat nur den innerhalb der Membran gelegenen Pleuraabschnitt zur Matrix und kann daher nicht im Sinne Letulle's zur Beweisführung herangezogen werden. Sehr beachtenswert ist aber die hier auch histologisch deutliche Trennung zwischen der fraglich luischen Schwiele und der pleuritischen Schwarte. In der Schwiele Lymphocyten.

36. Fall. S. 413/39. Hans W., 61 Jahre alt.

Anamnese: Bezüglich venerischer Infektion nicht erhoben.

Klinisch: Kein neurologischer Befund. Wassermann-R.: —, Kahn-R. und Meinicke-R.: (++).

Path.-anatomisch: Chronisch entzündlicher Milztumor; Pleuraschwiele.

Todesursache: Diabetes mellitus. Verengernde und verkalkende Coronarsklerose mit verschwieltem Herzinfarkt und Herzaneurysma.

Lungenbefund, makroskopisch: Hochgradige Atelektase der rechten Lunge mit geringer Hyperämie und Randemphysem in den Spitzenteilen. Pleuraschwiele über dem rechten Unterlappen. Stauungsinduration. Stauungsbronchitis. Pulmonalatherosklerose. Partielle Pleuraverwachsungen links.

Mikroskopisch: Die Schwiele ist hauchdünn; sie erschien auch makroskopisch nur wie ein Schleier. Sie ist mit einer unterbrochenen Lage von Kohlestäubchen unterlegt. Die elastische Pleuramembran ist in mäanderlinienartiger Schlängelung durchgehend vorhanden; sie liegt fast unmittelbar unter der Oberfläche der Schwiele. Die Schwielenbildung erstreckt sich also nur auf den unter der Membran liegenden Teil; in diesem ist auch eine Elastikawucherung zu sehen und es erscheinen auch vereinzelt kleine Lymphocytenhäufchen. — Die Lunge ist hyperämisch und atelektatisch.

Epikrise: Die Lues des vorliegenden Falles erhellt eindeutig aus dem positiven Ausfall der Serumreaktionen; dabei aber kein neurologischer Befund. Histologisch ergibt die Pleura eine ausschließliche Verschwielung mit Elastikawucherung der inneren Lage, d. h. des Bezirkes unter der elastischen Membran. Eine besondere Retraktion hat sie nicht erfahren. An der Lunge ist nichts Spezifisches erkennbar. Die Pleuraschwiele ist nicht kombiniert mit einer Mesaortitis oder narbigen Lues anderer Organe, sondern erscheint lediglich mit einem chronisch entzündlichen Milztumor zusammen.

37. Fall. S. 483/39. Therese P., 61 Jahre alt.

Anamnese: Von der Patientin selbst nicht zu erheben; dem Ehemann venerische Infektion unbekannt.

Klinisch: Pupillen beiderseits etwas verzogen; reflektorische Pupillenstarre. Serologische Reaktionen negativ. Bauchdeckenreflexe beiderseits nicht auslösbar; Patellarsehnen- und Achillessehnenreflexe wegen Spannens der Patientin nicht zu prüfen. Lumbalpunktat: Lues-Komplement-Bindungs-Reaktion positiv; Mastix-Reaktion 5 5 5 3 1 —; Takata-Reaktion positiv; Eiweißgehalt 0,01—0,015 %; Zellen 1284/3.

Path.-anatomisch: Mesaortitis luica. Ependymitis granularis des IV. Ventrikels. Pleuraschwiele.

Todesursache: Mesaortitis luica mit schwerer Atherosklerose. Allgemeine Abmagerung und Atrophie. Lobulärpneumonien des linken Lungenunterlappens.

Lungenbefund, makroskopisch: Atrophische Lungen mit 4—5 Tage alten lobulärpneumonischen Prozessen im linken Lungenunterlappen.

Pleuraverwachsungen um den linken Oberlappen; Pleuraschwiele über dem Oberlappen. Randemphysem rechts mit Pleuraverwachsungen. Katarrhalische Bronchitis. Pulmonalatheromatose.

Mikroskopisch: Das Material wurde nicht entnommen, sodaß der histologische Befund der Narbe nicht erhoben werden konnte.

Epikrise: Bei negativen Serumreaktionen ergab die Lumbalpunktion eine Neurolues, mit manifesten neurologischen Luessymptomen, denen sich path.-anatomisch eine Mesaortitis luica, eine Ependymitis granularis des IV. Ventrikels und eine Pleuraschwiele zugesellen. Ueber die Histologie der Schwiele kann nichts mitgeteilt werden.

38. Fall. S. 543/39. Martha D., 71 Jahre alt.

Anamnese: Venerische Infektion negiert..

Klinisch: Keine pathologischen Reflexe. Serologische Reaktionen wurden nicht angestellt.

Path.-anatomisch: Serumreaktionen aus dem Leichenblut negativ. Außer den Pleuraschwielen nichts auf Lues Verdächtiges.

Todesursache: Frische Lobulärpneumonien der Unterlappen, besonders des rechten bei rechtsseitiger Schenkelhalsfraktur. Senium. Adipositas cordis.

Lungenbefund, makroskopisch: Konfluierende, 3—4 Tage alte Lobulärpneumonien des rechten Lungenunterlappens mit beginnender Pleuritis fibrinosa. Sehr ausgedehnte Pleuraschwielen über dem rechten Lungenunterlappen. Hyperämie und Oedem der übrigen Lungenteile mit Randemphysem. Ausgedehnte Pleuraverwachsungen links mit Atelektasen in den Unterlappen. Silikotische Induration der Bifurkationslymphknoten. Kalkherd in einem rechten. Katarrhalische Bronchitis.

Mikroskopisch: In bronchopneumonischen Herden der stark hyperämischen Lunge erscheinen kleine Abszeßchen. Die Bronchitis ist in dem untersuchten Stück ausgesprochen eitrig. Manche Alveolen sind von Oedemflüssigkeit erfüllt. Wie auf eine Schnur aufgereihte Gefäßquerschnitte erwecken den Anschein, als würde die Pleuraschwiele durch sie der Länge nach in eine äußere und eine innere Lage gespalten. Bei Elastikafärbung erscheint in derselben Schicht eine elastische Membran, die an den Stellen, wo die Gefäße liegen, nur ganz dünn oder auch unterbrochen ist, während in den Bezirken, wo diese Gefäßschnur fehlt bzw. nurmehr vereinzelte Gefäße vorhanden sind — das ist in der Peripherie der Schwiele — die Membran etwa in der gewöhnlichen Breite deutlich erkennbar ist. Die äußere Lage der Schwiele ist dicht, kernarm, von vereinzelten Lymphocyten besiedelt. Eine mäßig starke Elastikawucherung hat hier stattgefunden, die in dem zentralen Abschnitt der Schwiele eine bestimmte Form angenommen hat. Die elastischen Fasern sind an dieser Stelle wellenförmig in der Art einer ganz eng gefalteten Halskrause angeordnet. Nach den Rändern zu nimmt die Dicke der Krause ab; die elastischen Fasern verlieren sich in den

ungeordneten anderen. Die sozusagen innere Lage ist in ihrem Gefüge etwas gelockerter; auch in ihr hat eine Elastikawucherung mäßigen Umfanges Platz gegriffen.

Epikrise: Wenn auch die serologischen Reaktionen des Leichenblutes in der Regel die gleichen Ergebnisse haben wie die des Blutes, das dem lebenden Patienten entnommen wurde, so kommen doch, wie wir feststellen konnten, Abweichungen vor, sodaß der negative Ausfall der Serumreaktionen aus dem Leichenblute nicht unbedingt beweisend ist. Aber auch im übrigen hat uns keiner der Befunde den Nachweis einer Lues erbringen lassen. Die Pleuraschwiele ist nicht geschrumpft, enthält geordnete und ungeordnete Ansammlungen von gewucherten elastischen Fasern, zum Teil in halskrausenartiger Anordnung.

39. Fall. S. 812/39. Georg H., 46 Jahre alt.

Anamnese: 1913 Lues-Infektion. Sofort Kur I, Salvarsan und Wismut; 1921 Kur II, Schmierkur.

Klinisch: Anisokorie; rechte Pupille größer als linke; links reflektorische Pupillenstarre, rechts Lichtreaktion angedeutet; beide Pupillen entrundet. Achillessehnen- und Patellarsehnenreflexe fehlen beiderseits; Ataxie beim Zeigefinger-Nasen-Versuch. Serologische Reaktionen negativ.

Path.-anatomisch: Narben der Media des Aortenbogens, Pleuraschwiele.

Todesursache: Retrahierende Endocarditis der Aortenklappe mit Insuffizienz. Allgemeine Stauungserscheinungen.

Lungenbefund, makroskopisch: Indurierte hyperämische Stauungslungen mit diffuser schleierartiger, zirkumskript stärkerer Pleuraverschwielung der Ober- und Unterlappen. Diffuse eitrige Stauungsbronchitis. Pulmonalsklerose. Geringes Randemphysem. Hydrothorax beiderseits (links 680 ccm, rechts 1700 ccm).

Mikroskopisch: Es wird der stärker verschwielte Teil des linken Lungenunterlappens untersucht; er ist dicker als die übrige Schwiele. Das schon makroskopisch aufgefallene andere Aussehen wird also nicht durch eine Konsistenz-„ sondern durch eine Volumenänderung bewirkt. In den Alveolen in Nachbarschaft der Pleura Endotheldesquamation mit Fettkörnchenzellen. — Die Schwiele ist ein älteres Granulationsgewebe ohne entzündliche Reaktion. An dem verdickten Teile ist sie etwas nach innen hin gezackt. Die elastische Pleuramembran ist durchlaufend vorhanden und entsprechend den Zacken der Schwiele ebenfalls ausgezackt; also eine gewisse Retraktion der Schwiele. Eine Elastikawucherung hat nicht stattgefunden.

Epikrise: Einer der seltenen Fälle, wo sich schon aus der Anamnese die luische Infektion ergibt; sogar konkre-

te Angaben über die erfolgte Behandlung und die verwendeten Medikamente sind gemacht worden. Die Serumreaktionen sind negativ bei neurologischen und pathologisch-anatomischen Luessymptomen. Der Fall gehört also zu der Gruppe: sichere Lues bei negativen Serumreaktionen. Der negative Ausfall kann natürlich durch die Kuren bedingt sein; er kann aber ebensogut, da ja bei Behandelten die Meinicke'sche und die Kahn'sche Reaktion oft positiv bleiben, ein Ausdruck der Regel sein, daß bis 60 % luisch Infizierter im tertiären Stadium negative Reaktionen ergeben. — Die Pleuraschwiele ist sehr ausgedehnt; sie ist umschrieben verdickt mit einer mäßigen Retraktion an dieser Stelle. Die Schwiele stellt ein älteres Granulationsgewebe dar ohne Wucherung von elastischen Fasern.

40. Fall. S. 918/39. Hans P., 54 Jahre alt.

Anamnese: Luische Infektion negiert.

Klinisch: Nervenstatus ohne syphilitischen Befund; Wassermann-R. und Kahn-R.: negativ; Meinicke-R.: ±.

Path.anatomisch: Mesaortitis luica mit spindeliger aneurysmatischer Erweiterung der aufsteigenden Aorta; Pleuraschwiele.

Todesursache: Mesaortitis luica. Dilatation und Hypertrophie des Herzens, bes. links. Allgemeine Stauungserscheinungen.

Lungenbefund, makroskopisch: Indurierte, ödematöse und emphysematöse Stauungslungen mit Hyperämie. Mäßige Pulmonalsklerose. Leichte Pleuraschwiele über dem unteren und vorderen Teile des linken Oberlappens. Starke katarrhalische Bronchitis.

Mikroskopisch: Leichtes Emphysem und starke Hyperämie der untersuchten Lungenschnitte. Die Interalveolarsepten sind verdickt, ödematös aufgequollen. Es findet sich außerdem eine chronische Bronchitis. — Die Pleuraschwiele besteht aus einem noch verhältnismäßig frischen Granulationsgewebe, das nur wenige Lymphocyten verstreut enthält. An einer Stelle eine geringe spindelige Verdickung der Schwiele. Man sieht keine Elastikawucherung, die elastische Membran läuft ununterbrochen und glatt durch. Die Verschwielung betrifft vorwiegend den außerhalb der Membran gelegenen Abschnitt der Pleura; aber auch der innere Abschnitt ist etwas verdickt.

Epikrise: Der zweifelhafte Ausfall der Meinicke-Reaktion ist an sich nicht verwertbar; im Verein mit der ausgedehnten und schweren Mesaortitis luica jedoch ist er sehr zu beachten und unbedingt als spezifisch anzusehen. Dieser Fall muß daher zu denen mit positiven Serum-

reaktionen gerechnet werden. Die Lunge weist nichts sicher Syphilitisches auf; die Pleuraschwiele besteht aus Granulationsgewebe, in dem keine Elastikawucherung aufgetreten ist. Entzündliches bietet sie nur in Form einiger Lymphocyten, eine Retraktion hat sie nicht erfahren.

Welches Facit können wir nun aus der Gesamtheit unserer Beobachtungen ziehen? War es uns möglich, eine Verbindung herzustellen zwischen Lues einerseits und Pleuraschwielen andererseits und war es möglich, Anhaltspunkte für die syphilitische Natur der Schwielen zu finden? Oder anders ausgedrückt: gibt das Ergebnis der Arbeit uns das Recht, das Wörtchen „fraglich" des Themas zu streichen?

Um diese Frage beantworten zu können, muß man noch verschiedene Ueberlegungen anstellen. Wie wir gesehen haben, haben wir es mit zum Teil recht alten Individuen zu tun. Wenn wir einmal annehmen, daß in jedem unserer vierzig Fälle eine Lues vorgelegen hat, so darf es nicht verwundern, wenn man unter anderen auch nur geringfügige Veränderungen des Organismus vorfindet. Je länger sich die Latenzperiode ausdehnt, umso weniger umfangreich sind dann in der Regel die tertiären Eruptionen. Dieses muß man sich vor Augen halten, wenn man die Häufigkeit der Kombination von Pleuraschwielen mit sonstigen Luesmanifestationen, wenn man den Umfang der Veränderungen an der Pleura als Luesmanifestation und wenn man den Grad der übrigen syphilitischen Veränderungen beurteilen will, gleichgültig, ob letztere schon bei Lebzeiten des Patienten diagnostiziert werden konnten oder ob erst die Sektion Aufschluß über sie gab.

Der sicherste Nachweis einer Lues ist stets der positive Ausfall der Serumreaktionen. Aber erstens sind diese nicht immer angesetzt worden und zweitens dürfen wir in nur 40 % bis äußerstens 50 % unserer Fälle wegen ihres vorgerückten Alters und unter Berücksichtigung der Latenzperiode einen positiven Ausfall erwarten. Wir müssen uns also nach anderen Kriterien umsehen. Diese sind uns

erstens an die Hand gegeben als neurologische, zweitens als pathologisch-anatomische Befunde; letztere einmal in Form der landläufig beachteten Luesmanifestationen, zum anderen in Form der Auswertung der Lungenbefunde. Dabei bleiben die Befunde an den Schwielen selbst natürlich zunächst unberücksichtigt. Diese müssen eine getrennte Würdigung erfahren.

Die außerordentliche Mannigfaltigkeit der Lues in ihrer tertiären Erscheinungsform bzw. in der Form der sogesogenannten Metalues im Verein mit den gelegentlich verschwindend geringen Läsionen macht es mitunter recht schwer, Beweise für die Syphilis zu erbringen. Wir haben in jedem Falle von Pleuraschwielen noch nach anderen Symptomen gefahndet. Daß wir bei dieser Fahndung Fälle gefunden haben, bei denen sicher eine Lues vorgelegen hat und bei denen **ohne Beachtung der Pleuraschwielen die Syphilis bei der Sektion übersehen worden wäre,** ist schon herausgestellt worden und wird hier nur noch einmal zusammenfassend wiederholt. Den Nachweis der Lues mit Pleuraschwielen als einziger morphologischer Veränderung erbrachte einmal der positive Ausfall der Serumreaktionen im Verein mit Störungen des Nervensystems (Fall 27) und ein anderes Mal der neurologische Status zusammen mit der Anamnese (Fall 18); die Serumreaktionen waren in letzterem Falle nicht angesetzt worden. Aber außer diesen beiden Fällen finden wir unter dem Material auch Pleuraschwielen als einzige auf Lues verdächtige morphologische Veränderung, bei denen sich die Syphilis zwar nicht aus den serologischen Reaktionen ergab, die jedoch Befunde boten, die als syphilitisch gewertet wurden und bei denen wir also eine Lues angenommen bzw. als möglich angesehen haben; das sind weitere sechs Fälle (Fall 5, 11, 20, 26, 28, 34). Es ergeben sich also insgesamt 20,5 % unseres Beobachtungsgutes, in denen bei sicherer bzw. wahrscheinlicher oder möglicher Lues als morphologisches Symptom ausschließlich Pleuraschwielen zu sehen waren.

Wenn wir nunmehr ganz allgemein die Häufigkeit der Kombination von Pleuraschwielen mit Lues zusammenstellen wollen, so wird unterschieden werden zwischen sicherer Lues, die sich

1. aus den positiven Serumreaktionen,

2. aus sonstigen Befunden jeglicher Art ergibt und der wahrscheinlichen oder möglichen Lues. Da die Abgrenzung der beiden Letztgenannten gegen einander ungemein schwierig, wo nicht ganz unmöglich ist, wird von einer Trennung abgesehen. Um mich nicht dem Vorwurf leichtfertigen Urteils auszusetzen, will ich bei den fraglichen Fällen lieber nur von möglicher Lues sprechen.

1. In 15 Fällen konnte der Nachweis der Lues durch positive Serumreaktionen erbracht werden. (Fälle 1, 12, 14, 17, 19, 21, 24, 25, 27, 30, 31, 32, 36, 37, 40.)

2. In 3 Fällen ergab sich die Lues mit Sicherheit aus anderweitigen syphilitischen Symptomen: aus der Anamnese und dem neurologischen Befund (Fall 18), aus dem pathologisch-anatomischen zusammen mit dem neurologischen Befund (Fall 23), aus der Anamnese, dem Nervenstatus und der Sektionsdiagnose (Fall 39).

Das sind zusammen 18 Fälle oder:

In 45 % unseres Materials war bei Pleuraschwielen eine sichere Lues nachzuweisen. Davon entfallen 37,5 % auf seropositive Fälle, also nahezu soviel, wie wir auch bei der Annahme, alle unsere Fälle hätten eine Lues, überhaupt nur erwarten dürfen.

Die Möglichkeit einer Lues ergab sich ferner in 8 Fällen beim Inbetrachtziehen des Sektionsbefundes (Fall 2), des Sektionsbefundes in Verbindung mit der allerdings unsicheren Anamnese (Fall 15) und des Nervenstatus (Fälle 5, 11, 20, 26, 28, 34). Wir konnten also insgesamt, ohne uns um die histologischen Befunde zu kümmern, bereits in 26 Fällen, das sind in 68 % der **Fälle** mit Pleuraschwielen eine **Lues** entweder mit Sicherheit **nachweisen** oder **syphilitische Symptome finden.**

Wir haben unser Augenmerk auch darauf gerichtet, ob vielleicht eine antisyphilitische Behandlung mit den Pleuraschwielen in Verbindung zu bringen ist. In fünf Fällen (Fälle 1, 14, 18, 30, 39) ist die Lues anamnestisch faßbar gewesen; in nur 2 Fällen ist die Behandlung angegeben worden. Die Angaben der anderen Patienten sind zum Teil sicher nicht richtig; denn es ist kaum anzunehmen, daß schon allein von den 18 Patienten mit einwand-

freier Lues nur 5 etwas von ihrer Infektion gewußt haben. Fehlen also die Angaben über die Infektion, so fehlen sie über eine Behandlung dann natürlich erst recht. Auch sind einige Patienten gar nicht nach einer venerischen Infektion gefragt worden, sodaß bei diesen ebenfalls der etwaige Einfluß einer Behandlung nicht beurteilt werden kann. Ein Ergebnis ist also in dieser Richtung nicht zu erwarten.

Sehen wir nunmehr zu, ob uns die Untersuchung der histologischen Präparate in der eingeschlagenen Richtung weitergebracht hat, und sehen wir weiterhin zu, wie die luischen Pleuraschwielen beschaffen sind.

Ich muß dazu zunächst erneut darauf hinweisen, daß wir in keinem Falle eine gummöse Lungenlues gefunden haben. Das ist ihrer Seltenheit wegen nicht verwunderlich. Eine heikle Aufgabe ist die Klärung der Frage nach der syphilitischen interstitiellen Pneumonie. Die Charakteristika einer solchen konnten eindeutig nur in einem Falle (Fall 2) gefunden werden, weswegen er aus der Gruppe der möglichen in die der sicheren Luesfälle übertragen werden muß. Außer dem sind aber eine ganze Reihe anderer Fälle zu finden, in denen Narben oder Sklerosen des interstitiellen Gewebes, zum Teil mit Wucherungen glatter Muskulatur und auch noch frischeren Entzündungserscheinungen neben Bronchiektasen, Bronchitis und Atelektasen erscheinen. Es handelt sich um die Fälle 4, 5, 7, 10, 19, 22; 23, 28, 33. Unter ihnen hat sich eine Lues mit Sicherheit anderweitig ergeben in Fall 19 und 23. Die Wahrscheinlichkeit bzw. die Möglichkeit in den Fällen 5 und 28. Bei den beiden letzteren unterstützt also der mikroskopische Befund die anderen auf Lues verdächtigen Befunde; besonders bei Fall 28 ist der Lungenbefund so ausgeprägt, daß an der Lues kaum mehr zu zweifeln ist. Bei den Fällen jedoch, die keine sonstigen syphilitischen Symptome bieten und bei denen die Lungenveränderungen der einzige verwertbare Befund sind, besteht auch wieder nur die Möglichkeit, daß es sich um eine Lues handelt. Man muß aber immer daran denken, daß die Lues tertiaria mitunter sehr geringfügige Läsionen macht und daß die Kriterien, die wir gerade für die Lungenlues haben, im Vergleich zu anderen pathologisch-anatomischen diagnostischen

Hilfsmitteln recht dürftig sind. Umsonst hat sich ja nicht um die Lungenlues eine so reiche Literatur entwickelt und werden so gegenteilige Ansichten vertreten wie z. B. von Roessle einerseits und von Flockemann[14] andererseits, der das Vorkommen von Lues der Lunge bei Erwachsenen bestreitet.

Die mikroskopische Betrachtung der Pleuraschwielen als solchen hat, wie schon früher beiläufig erwähnt, keinen bei allen Schwielen übereinstimmenden Befund ergeben. Wir sind gezwungen, einzelne Gruppen entsprechend ihren Hauptmerkmalen zusammenzufassen und zu versuchen, auf diese Weise zu einem Erfolge zu gelangen.

Die erste Gruppe ist diejenige, bei der die Schwiele einem starken Narbenzug ausgesetzt war, schrumpfte und gleichsam nach innen, d. h. nach der Lunge zu vorgebukkelt wurde, was aus dem Faltenwurf der Pleuramembran und aus der manchmal geradezu gardinenartigen Räffung der Lunge nach dieser Stelle hin zu ersehen ist. Es ist also die Erscheinung, die der französische Autor Letulle so beschrieben hat, wie es in der Epikrise zu Fall 2 bereits wiedergegeben wurde. In Antithese dazu zu setzen sind die Schwielen, bei denen eine solche Schrumpfwirkung nicht zu beobachten war.

1. Anzahl der Schwielen mit Retraktion: 12 (Fälle 1, 4, 5, 6, 9, 11, 12, 20, 22, 34, 39) = Gruppe 1a.

Schwielen ohne Retraktion: 25 = Gruppe 1b.

Ueber drei Fälle kann hier nicht berichtet werden, weil kein Material zur histologischen Untersuchung aufgehoben wurde.

Wenn man die Veränderungen der Pleura bei ihren Erkrankungen beurteilen will, so gibt das Verhalten der elastischen Membran einen brauchbaren Indikator dafür ab. Daher wurde auf sie in dieser Arbeit auch besonderer Wert gelegt und ihr Verlauf besonders ausführlich beschrieben.

Die 25 Schwielen ohne Retraktion unterscheiden sich bezüglich des Verlaufes der Membran nicht von den Pleuraschwarten, die zu Verwachsungen geführt haben. Bei beiden Prozessen weist die elastische Membran einen gestreckten Verlauf auf. Ein Unterschied zwischen ihnen be-

steht aber insofern, als bei Schwarten eine Elastikawucherung auftritt, während diese bei unserem Material durchaus nicht immer zu sehen war. Damit kommen wir zu der zweiten Gruppe, die sich aufstellen läßt: Schwielen mit Elastikawucherung und Schwielen ohne eine solche.

2. Anzahl der Schwielen mit Elastikawucherung: 25 = Gruppe 2a.
ohne Elastikawucherung: 14 (Fälle 2, 4, 9, 17, 20, 22, 25, 27, 29, 33, 35, 36, 39, 40) = Gruppe 2b.

Die dritte Gruppe, die ich aufstellen möchte, trägt dem Rechnung, was immer wieder auffiel, daß nämlich die einen Schwielen völlig hyalinisiert sind, die anderen dagegen noch aus Granulationsgewebe bestehen, das in der Hauptsache nicht mehr jung ist. Es werden alle Stadien von denen, in denen noch Kapillaren und Kapillarsprossen zu sehen sind bis zu denen, in denen sich die Gefäße schon zurückgezogen haben und nur noch die manchmal auch bereits spärlichen Bindegewebszellen an den Vorgang erinnern, der sich hier abgespielt hat. Es möchte scheinen, als hätte man hier schon eine Beziehung zur Gruppe eins, indem man sagt, daß das Stadium der Granulationsgewebsbildung ein frühes, das der Schrumpfung noch nicht anheimfiel, das der Hyalinisierung hingegen ein späteres Stadium der Pleuraverschwielung sei, in der sich die Vernarbung schon auswirkte. Die unterschiedliche Struktur der Schwielen wäre dann lediglich eine Funktion der Zeit bei ein und demselben Geschehen. Daß dem nicht so sein kann, geht unschwer daraus hervor, daß wir Schwielen ohne Retraktion geblieben finden bei Hyalinisierung, und andererseits Schwielen aus Granulationsgewebe schon geschrumpft sind. Da die Hyalinisierung schon ein Abschluß ist, das Ende einer Entwicklungsreihe also, ist kaum anzunehmen, daß hyalinisierte Schwielen ohne Retraktion eine solche noch nachträglich erfahren werden. Wir fanden

3. hylinisierte Schwielen: 22 = Gruppe 3a.
Schwielen aus Granulationsgewebe: 15 (Fälle 3, 4, 9, 15, 17, 20, 21, 22, 25, 28, 33, 34, 38, 39, 40) = Gruppe 3b.

In unmittelbarer Beziehung zur Gruppe drei steht die Gruppe vier, in der die interessante Frage eine geschlos-

sene Aufzeigung erfährt, wie oft noch frischer entzündliche Infiltrate in den Schwielen vorgekommen sind. Wir fanden niemals Leukocyten und nur überaus selten einmal einen Eosinophilen; alle Entzündungszellen erwiesen sich als Lymphocyten. Nur einmal (Fall 10) konnten auch Plasmazellen gefunden werden. In einem anderen Falle (24. Fall) waren diese Rundzellherde schiefrig abgekapselt und also in Beziehung zu setzen zu der beobachteten Tuberkulose dieses Falles; dieser wird natürlich nicht berücksichtigt. Im übrigen hat sich nie eine anthrakotische Reaktion in Umgebung dieser Entzündungsherde gezeigt, wie überhaupt die Schwielen stets frei von Kohlepigment geblieben sind und auch die Umgebung keine schiefrige Induration erfahren hat. Es ergeben sich

4. Schwielen mit rundzelliger Reaktion: 19 (Fälle 1, 2, 4, 5, 7, 10, 13, 15, 18, 20 21, 22, 25, 33, 34, 35, 36, 38, 40) = Gruppe 4a.

Schwielen ohne entzündliche Reaktion: 17 = Gruppe 4b.

Eine weitere Gruppe, die fünfte, berücksichtigt das Verhalten der elastischen Pleuramembran. Sie blieb bei den einen Schwielen intakt, bei den anderen war sie zerstört. Die Zahlen lauten:

5. Schwielen mit zerstörter elastischer Membran: 12 (Fälle 6, 7, 9, 10, 11, 13, 14, 18, 24, 25, 34, 38) = Gruppe 5a.

Schwielen mit erhaltener elastischer Membran: 25 = Gruppe 5b.

Es muß untersucht werden, ob ein Zusammenhang zwischen der lymphocytären Infiltration der Schwielen und der Zerstörung der elastischen Grundmembran besteht; diese Untersuchung erscheint deswegen bedeutungsvoll, weil dann eine Analogie zu der Zerstörung der elastischen Fasern bei der Mesaortitis luica bestehen würde, diesen Zerstörung, die durch adventitielle Rundzellinfiltrationen an der Aorta hervorgerufen wird, und die DOEHLE[16] als miliare Gummen angesprochen hat. Dazu ist zu sagen, daß unter den achtzehn Fällen mit rundzelliger Reaktion der Schwiele nur bei zwei Fällen (10 und 25) der Eindruck erweckt wurde, als hätten die Lymphocyten die Pleuramembran destruiert. In diesen beiden Fällen sowohl — beson-

ders in Nr. 25 – als auch in den meisten anderen sind die Rundzellen perivaskulär angeordnet, teils mehr, teils minder; an einigen Stellen sind geradezu granulomartige Bilder entstanden. Daß in den Schwielen mit zerstörter Elastika und Lymphocyteneinlagerungen in den meisten Fällen diese nicht im Bereich der zerstörten Membran angetroffen werden, spricht nicht unbedingt gegen ihre Einwirkung; wenn das zerstörte Gebiet bereits völlig vernarbt ist, ein Vorgang, der sich bei den z. T. in toto hyalinisierten Schwielen im einzelnen nicht abgrenzen läßt, ist auch keine zellige Reaktion mehr zu erwarten.

Schließlich sind noch folgende Fragen offen: Hat die unterschiedliche Verschwielung des inneren und des äußeren Pleurablattes einen erkennbarren Grund? Und: Ist das Auftreten glatter Muskelfasern in der Schwiele bedeutungsvoll?

Ad eins: Wir beobachten auch bei den „unspezifischen" Schwarten eine solche unterschiedliche Verschwartung der beiden Pleurablätter. Warum das geschieht, kann nicht gesagt werden. Damit entfällt auch eine Beurteilung dieser Erscheinung; ihre Klärung muß anderen Untersuchern überlassen bleiben.

Ad zwei: Glatte Muskelfasern kommen ebenfalls in Pleuraschwarten vor. Ihr Ursprung scheint in der Regel Gefäßmuskulatur zu sein. Auch bei den fraglich luischen Schwielen war bei einigen die Herkunft aus Gefäßen deutlich, bei anderen jedoch nicht. Es muß die Möglichkeit erwogen werden, daß es auch entsprechend der muskulären Lungencirrhose Reize gibt, die in der Pleura zur Wucherung von Muskulatur führen. Hier wird man dann allerdings wohl Gefäßmuskulatur und nicht Bronchialmuskulatur als Matrix ansehen müssen.

Ich habe natürlich versucht, einen Zusammenhang zu finden zwischen den Fällen mit sicherer bzw. möglicher Lues und der einen oder der anderen Gruppe, die für die Pleuraschwielen aufgestellt wurden. Anstelle von weitschweifigen Erörterungen ist folgende Tabelle von mir zusammengestellt worden:

Sichere Lues Fall Nr.	Mögl. Lues Fall Nr.	Nichts Syph. Fall Nr.	Schwielen Gruppe Nr.
1			1a 2a 3a 4a 5b
2			1b 2b 3a 4a 5b
		3	1b 2a 3b 4b 5b
	4		1a 2b 3b 4a 5b
	5		1a 2a 3a 4a 5b
		6	1a 2a 3a 4b 5a
	7		1b 2a 3a 4a 5a
		8	1b 2a 3a 4b 5b
		9	1a 2b 3b 4b 5a
	10		1b 2a 3a 4a 5a
	11		1a 2a 3a 4b 5a
12			1a 2a 3a 4b 5b
		13	1b 2a 3a 4a 5a
14			1b 2a 3a 4b 5a
	15		1b 2a 3b 4a 5b
		16	1b 2a 3a 4b 5b
17			1b 2b 3b 4b 5b
18			1b 2a 3a 4a 5a
19			1b 2a 3a 4b 5b
	20		1a 2b 3b 4a 5b
21			1b 2a 3b 4a 5b
	22		1a 2b 3b 4a 5b
23			1b 2a 3a 4b 5b
24			1b 2a 3a — 5a
25			1a 2b 3b 4a 5a
	26		1b 2a 3a 4b 5b
27			1b 2b 3a 4b 5b
	28		1b 2a 3b 4b 5b
		29	1b 2b 3a 4b 5b
30			1b 2a 3a 4b 5b
31			entfällt
32			entfällt
	33		1b 2b 3b 4a 5b
	34		1a 2a 3b 4a 5a
		35	1b 2b 3a 4a 5b
36			1b 2b 3a 4a 5b
37			entfällt
		38	1b 2a 3b 4a 5a
39			1a 2b 3b 4b 5b
40			1b 2b 3b 4a 5b

Diese tabellarische Uebersicht zeigt ganz deutlich, daß ein Schema in die Erscheinungen nicht zu bringen ist. Die häufigsten Gruppen der Pleuraschwielen bei sicherer Lues sind die Gruppen 1b (Schwielen ohne Retraktion), 3a (hyalinisierte Schwielen) und 5b (Schwielen mit erhaltener elastischer Pleuramembran). Damit ist aber wenig anzufangen, denn diese Gruppen kommen auch bei negativen Luesfällen vor oder umgekehrt kommen die bei den negativen häufigsten Gruppen auch bei den positiven Luesfällen vor. Ferner lassen sich alle möglichen Kombinationen aufstellen, ohne daß doch dabei eine dominierende und überzeugende Zusammenfassung zu erzielen wäre. Es ergibt sich auch hier wieder die alte Weisheit, daß die Lues vielgestaltige Bilder wie keine andere Krankheit hervorbringt. Wir müssen uns also, was den histologischen Befund der eigentlichen Schwielen anlangt, mit den Beschreibungen der verschiedenen Erscheinungsformen begnügen, auf ihre Mannigfaltigkeit hinweisen und uns der Wahrheit des vulgärmedizinischen Satzes beugen: Lues kann alles machen.

Damit bin ich zum Schluß meiner Arbeit gelangt. Ich gebe noch eine gedrängte tabellarische Zusammenstellung der einzelnen Fälle mit den wichtigsten Befunden, die eine schnelle und übersichtliche Orientierungsmöglichkeit bieten soll. Die histologischen Ergebnisse werden, da sie bereits abgehandelt wurden, nicht noch einmal erfaßt.:

Fall Nr.	Sekt. Nr.	Alter	Geschl.	Lokalisat.	Serumreaktionen	Anamnese	Behandlung	Neurologischer Status	Path.-anatomische Veränderungen ausschließlich die Schwielen
1	560/35	69	männl.	Unterl.	+, ++, ++	Lues	keine	Luisch, vgl. S. 5, Fußnote.	Vgl. S. 5, Fußnote
2	801/35	68	„	„	—	negiert	„	Nicht erhoben.	Mesaortitis, chron. entzündlicher Milztumor
3	827/35	60	„	„	—	„	„	o. B.	Keine
4	5/36	73	„	„	nicht angesetzt	„	„	o. B.	„
5	366/36	51	weibl.	„	—	„	„	Angedeutete Lichtreakt.	„
6	476/36	65	männl.	„		nicht erhoben	?	o. B.	Ependymitis granularis des IV. Ventrikels
7	508/36	66	weibl.	„	—	negiert	keine	o. B.	Keine
8	516/36	53	„	„	—	nicht erhebbar	?	Pupillen reaktionslos. Pat. wurde moribund eingel.	„
9	562/36	89	männl.	Oberl.	wie 4	wie 6	?	o. B.	„
10	620/36	67	„	nicht angegeben	—	wie 6	?	o. B.	„
11	668/36	82	weibl.	Unterl.	—	wie 6	?	Beide Pupillen gestört	„
12	713/36	66	„	„	++, ++, ++	negiert	keine	o. B.	Portionarben
13	733/36	85	„	„	—	wie 6	?	o. B.	Keine
14	751/36	70	männl.	Oberl.	+, ++, ++	Lues	keine	Pupillen- u. Reflexstörungen	Mesaortitis, graue Deg. d. Hinterstr.
15	827/36	54	weibl.	Unterl.	wie 4	Lues?	„	o. B.	Chron. entzündl. Milztumor
16	878/36	75	männl.	„	—	wie 6	?	o. B.	Keine
17	943/36	62	„	Oberl.	+, ++, ++	negiert	keine	Pupillen- u. Reflexstörungen	Mesaortitis mit Aneurysma
18	954/36	61	„	„	wie 4	Lues	2 Hg-Kuren	Pupillenstörung	Keine
19	985/36	62	„	Unterl.	+, ++, ++	negiert	keine	Träge Pupillenreaktion	Mesaortitis, Fibrosis testis
20	63/37	73	„	„	—	„	„	Pupillenstörung	Keine
21	199/37	68	„	„	+, ++, ++	„	„	„	Mesaortitis
22	358/37	83	„	„ Oberl.	—	„	„	o. B.	Keine
23	377/37	81	„	Unterl.	wie 4	„	„	Pupillenstörung	Lebernarbe, Fibrosis testis
24	411/37	60	„	Oberl.	+, ++, ++	„	„	„	Aortitis luica
25	452/37	88	weibl.	Unterl.	+, ++, ++	„	„	Reflexstörung	Fragl. Mesaortitis und Lebernarbe
26	543/37	63	männl	Oberl.	—	„	„	Pupillenstörung	Keine
27	593/37	61	„	Unterl. Mittell.	—, +, +	„	„	Lues. Vgl. Angabe im Text	„

Fall Nr.	Sekt. Nr.	Alter	Geschl.	Lokalisat.	Serumreaktionen	Anamnese	Behandlung	Neurologischer Status	Path.-anatomische Veränderungen ausschließlich die Schwielen
28	868/37	52	männl.	Unterl.	-	wie 6	?	Reflexstörungen	Keine
29	923/37	55	weibl.	„	—	wie 6	?	o. B.	„
30	232/38	54	männl.	„	+, +, +	Paralyse	keine	Pupillenstörung	Ependymitis granularis, Mesaortitis
31	512/38	71	„	Oberl.	—, ((+)), ((+))	negiert	„	o. B.	Beginnende Mesaortitis
32	707 38	62	„	Unterl.	—, (++), (+)	wie 6	?	Pupillenstörung	Chronisch entzündl. Milztumor, Ependymitis gran.
33	725/38	82	„	„	wie 4	wie 8	?	Apoplexie	Keine
34	756/38	49	„	„	wie 4	negiert	keine	Pupillenstörung	„
35	792 38	74	weibl.	„	wie 4	wie 6	?	o. B.	„
36	413 39	61	männl.	„	+, (++), (++)	wie 6	?	o. B.	Chronisch entzündl. Milztumor
37	483/39	61	weibl.	Oberl.	+ im Lumbalpunktat	wie 8	?	Lues. Vgl. Angabe im Text	Mesaortitis, Ependymitis granularis
38	543 39	71	„	Unterl.	wie 4	negiert	keine	o. B.	Keine
39	812/39	46	männl.	Unterl. Oberl.		Lues	Salvarsan, Bi, Schmierkur	Lues. Vgl. Angabe im Text	Mediannarbe der Aorta
40	918/39	54	„	Oberl.	—, +, —	negiert	keine	o. B.	Mesaortitis luica

Zusammenfassung.

1. Es wird eine Untersuchung darüber angestellt, ob flache Schwielen der Pleura syphilitischer Genese sind. Die Charakteristika der Schwielen sind: Keine Verwachsung mit der Pleura parietalis und glatte Oberfläche. Ihre Grenzen zeigen alle Uebergänge von ganz unscharf, verlaufend, bis scharf, strahlig; die Farbe schwankt zwischen nur milchigen Trübungen der Pleura und perlmuttergleich glänzenden Verdichtungen.

2. Es werden 40 Fälle besprochen. Unter diesen haben 15 Fälle positive serologische Reaktionen; bei 3 weiteren Fällen konnte die Lues auf anderem Wege erkannt werden. Bei 16 Fällen waren die Serumreaktionen negativ, in 9 Fällen wurden sie nicht angesetzt.

3. Weder makroskopisch noch mikroskopisch wird eine gummöse Lungenlues gefunden. Mikroskopisch jedoch erscheinen narbige interstitielle Prozesse in der Lunge, unter ihnen auch solche mit gewucherten glatten Muskelfaserrn.

4. Die mikroskopische Unterrsuchung ergibt ferner, daß das Aussehen der Pleurraschwielen sehr wechselnd ist. Es wird der Versuch einer Gruppierung gemacht, die aber keinen Aufschluß über einen etwaigen Zusammenhang einer dieser Gruppen mit den seropositiven Luesfällen gibt.

5. Es ist bemerkenswert, daß es sogar **seropositive Fälle von Lues** gibt, in denen **lediglich Pleuraschwielen** ohne andere Luesmanifestation vorkommen.

6. Es hat sich ergeben, daß eine Reihe von Fällen mit negativen Serumreaktionen klinisch syphilitische Symptome zeigten. Dieses Ergebnis schließt den Kreis unserer Beobachtungen ab; es können also auch bei seronegativ gewordenen Luesfällen die Pleuraschwielen die

einzige pathologisch-anatomisch faßbare Manifestation sein. Damit ist auch für die seronegativen Fälle, die außer der Schwiele nichts Syphilitisches boten, die Brücke zur Lues geschlagen.

7. Selbst bei der Annahme, alle der in dieser Arbeit erfaßten Individuen, deren mittleres Alter 66,2 Jahre beträgt, seien mit Lues behaftet gewesen, sind nicht mehr seropositive Fälle, als gefunden wurden, zu erwarten. Denn in diesem Alter geben nur noch etwa 40 % der Syphilitiker positive Reaktionen, sodaß die gefundenen 37,5 % die zu hegenden Erwartungen fast vollkommen erfüllen.

8. Der gesuchte Zusammenhang zwischen Pleuraschwielen und Lues ist in einem Ausmaße gefunden worden, das uns vollauf berechtigt, von **luischen Pleuraschwielen** zu sprechen.

Es ist mir ein Bedürfnis, auch an dieser Stelle noch einmal meinem hochverehrten Lehrer und Chef, Herrn Priv.-Doz. Dr. med. habil. Georg Schaetz für die Ueberlassung des Materials zu dieser Arbeit für seine Anregungen und anderweitigen Unterstützungen zu danken. Dank gebührt auch den technischen Assistentinnen des Pathologischen Institutes Schöneberg, die mir freundlicherweise bei der Anfertigung der Schnittpräparate behilflich waren: Frau Anneliese Richter, Frau Edith Brachvogel und Fräulein Annemarie Mellentin. Die lichtbildnerischen Arbeiten übernahm Herr Heinz Junghanns; auch ihm danke ich auf das Beste.

Literaturangabe.

1. Tanaka, Takehiko: Beiträge zur Kenntnis der Lungensyphilis beim Erwachsenen, zugleich über sogenannte muskuläre Lungencirrhose. Virchows Archiv für pathologische Anatomie und Physiologie und für klinische Medizin Nr. 208.
2. Homma, Hans und Hogenauer, Fritz: Zur Kenntnis der Lungensyphilis. — Wiener klinische Wochenschrift, 1925, Heft 10.
3. Brandenburg, Wilhelm: Ein Beitrag zur Lungensyphilis. Inauguraldissertation. — Curt Kabitzsch, Würzburg, 1908.
4. Roessle, Robert: Ueber die Lungensyphilis des Erwachsenen. Münchener medizinische Wochenschrift 1918, Nr. 36.
5. Virchow, Rudolf: Die krankhaften Geschwülste, Band II. August Hirschwald, Berlin, 1864—1865.
6. Virchow, Rudolf: Ueber die Natur der constitutionell-syphilitischen Affektionen. — Virchows Archiv für pathologische Anatomie und Physiologie und klinische Medizin Nr. 15, Heft 3/4.
7. Letulle, Maurice und Dalsace, Jacques: Trois formes „larvée" de la syphilis pleuro-pulmonaire. Annales de dermatologie et de syphiligraphie. Sixième Série, Tome VIII. Paris 1927.
8. Versé, M.: Syphilis der Lunge und des Brustfells. Handbuch der speziellen pathologischen Anatomie und Histologie. Herausgegeben von F. Henke und O. Lubarsch. 3. Band, 3. Teil. Atmungswege und Lungen„ 3. Teil.
9. Lissauer, M.: Ueber Pleuritis gummosa. — Virchows Archiv für pathologische Anatomie und Physiologie und für klinische Medizin. Band 187.
10. Fournier, Alfred: Traité de la syphilis. Tome II. — J. Rueff, Paris.
11. Roessle, Robert: Verhandlungen der Deutschen Pathologischen Gesellschaft, 27. Tagung„ Rostock„ 22.—25. Mai 1934. Nachruf auf Otto Lubarsch.
12. Lesser, Edmund: Lehrbuch der Haut- und Geschlechtskrankheiten. — Julius Springer, Berlin.
13. Orth, Johannes: Lehrbuch der speziellen pathologischen Anatomie. — August Hirschwald. Berlin.
14. Flockemann: Zitiert von Roessle, s. Literaturangabe Nr. 4.
15. Kaufmann, Eduard: Lehrbuch der speziellen pathologischen Anatomie. — Walter de Gruyter & Co. Berlin und Leipzig.
16. Doehle, P.: Ein Fall von eigentümlicher Aortenerkrankung bei einem Syphilitischen. — Inaugural-Dissertation Kiel 1885.

Lebenslauf

Am 9. Juni 1911 wurde ich in Deutsch-(Berlin-) Wilmersdorf als Sohn des damaligen Admiralitätsrates Prof. Dr. phil. Ernst Kohlschütter und seiner Ehefrau Marthe geboren. Ich besuchte nach einander das Reform-Real-Gymnasium II und das Bismarck-Gymnasium,, beide in Wilmersdorf, sowie das Viktoria-Gymnasium in Potsdam, das ich zu Ostern 1930 mit dem Zeugnis der Reife verließ. Mein gesamtes medizinisches Studium nahm ich an der Universität Berlin wahr, wo ich am 3. Mai 1933 das Physikum und am 27. November 1936 das Staatsexamen bestanden habe. Mein praktisches Jahr absolvierte ich im Gemeinschaftslager Hanns Kerrl in Neues Lager, Jüterbog 2, sowie an der II. Inneren und der Pathologisch-anatomischen Abteilung des Auguste-Viktoria Krankenhauses in Berlin-Schöneberg. Nach meiner Bestallung als Arzt verblieb ich zunächst an der II. Inneren Abteilung dieses Krankenhauses und erhielt am 1. August 1938 die Stelle des 1. Assistenten an der Pathologisch-anatomischen Abteilung.